

冠鹤消化道的解剖

赵京^① 张子慧^② 卢雁平^① 肖方^① 周晓丽^①

(^①北京动物园 北京 100044) (^②首都师范大学生物系 北京 100037)

摘要:1996~1998年对北京动物园圈养条件下的6例冠鹤标本材料做了解剖。测量了各器官的长度值,并建立与体长比值的关系,找出幼鹤与成体鹤的区别。结果:食管与体长的平均比值为35.9%,腺胃、肌胃与体长的平均比值分别为3.8%和6.1%,小肠、大肠与体长的平均比值分别为117.9%和5.1%。

关键词:冠鹤;消化道;幼体;成体

中图分类号:Q954.58 文献标识码:A 文章编号:10250-326X(2000)03-32-04

冠鹤属于鹤科冠鹤亚科冠鹤属^[1],分布于非洲。有二个种,即西非冠鹤(*Balearica pavonina*)和灰冠鹤(*B. regulorum*)^[2]。冠鹤主要生活在沼泽或潮湿地带,过群居生活。北京动物园在解放前就已开始饲养,一段时间曾中断饲养,1955年重新恢复饲养工作至今。1976年有繁殖记录,对其认识也不够全面。有关冠鹤的分布、生态、繁殖等情况虽有报道,但是在国内未见冠鹤解剖方面的研究报道,为此我们对幼年 and 成年的冠鹤材料做了一些解剖观察,为在圈养条件下对冠鹤的科学饲养与保护,提供一些形态学方面的基础资料。

1 材料与方法

1996~1998年,先后获得北京动物园圈养条件下自然死亡的6例冠鹤(1例西非冠鹤,5例灰冠鹤),其中3例为幼鹤,3例为成体鹤(表1)。对它们分别称重、测量、剖检后,用10%的福尔马林液固定,对其消化道逐段测量,分类制表进行分析,将各段长度值与体长之比进行

统计,找出幼鹤与成体鹤的差异。测量使用精密直尺、皮尺、游标卡尺。

表1 实验材料介绍

序号	性别	年龄	体重	体长	翅长	尾长	嘴峰长	跗跖长
			(g)	(cm)	(cm)	(cm)	(cm)	(cm)
1	♂	幼	2850	92	53	23	5.6	20
2	♀	4月	3300	122	54.5	23.5	5.2	21.5
3* * *	♀	1.5月	1305	785	24	4	3.8	12.5
4	♀	4岁	3500	113	57	23	6	22
5	♂	成年	5025	132.5	62	26.5	6	23
6* *	♂	7岁	3600	106	54	31	6	22

注:*为西非冠鹤;* *为自然孵化、亲鸟育雏

2 结果

2.1 食管 如图1所示,食管起始于咽后,终止于腺胃,分颈段和胸段两个部分。颈段食管偏于颈的右侧。在食管内壁可见有10~12条纵向的粘膜褶,称为食管褶。冠鹤无嗉囊,而是在

第一作者介绍:赵京,男,24岁,助理兽医师,从事临床兽医工作;

收稿日期:1999-01-07,修回日期:1999-05-13

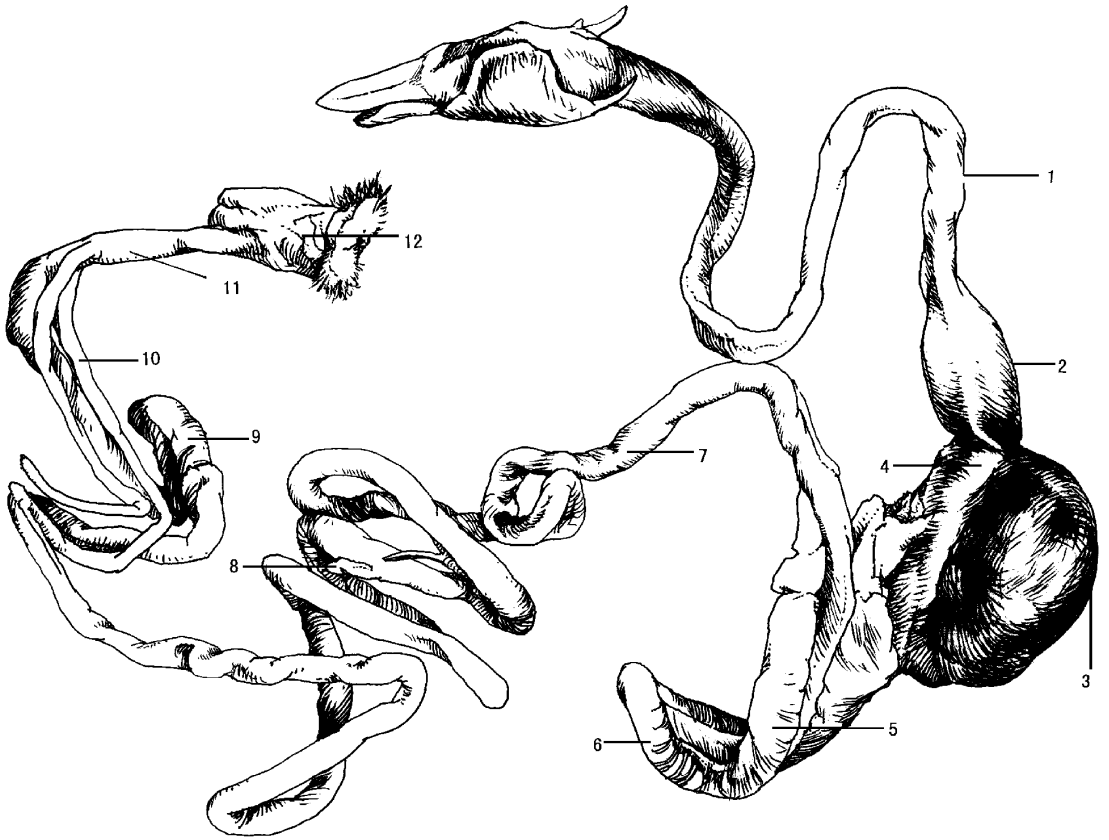


图1 冠鹤消化道示意图

1. 食道 2. 腺胃 3. 肌胃 4. 十二指肠降支 5. 胰腺 6. 十二指肠升支;
7. 空肠 8. 卵黄囊遗迹 9. 回肠 10. 盲肠 11. 直肠 12. 泄殖腔

食管的胸段有不发达的膨大部(除4号标本),膨大部与胸段食管长的比值范围是50%~61.5%,冠鹤食管长与体长的比值约为35.9%(平均值),食管测量数据见表2。

表2 冠鹤食管测量值及其与体长比较

序号	食管 (cm)	颈段长 (cm)	胸段长 (cm)	食管长与体长比 (%)
1	35	27	8	38
2	36	30	6.5	29.5
3	27	22	5	34.5
4	35.5	28	7.5	31.4
5	40	33	7	30.2
6	55	43	12	51.9
平均				35.9

2.2 胃 如图1所示,胃分前后两部:前部为腺胃,又称腺部或前胃;后部为肌胃,又称肌部。腺胃外观呈纺锤形,位于腹腔左侧,在肝左右两

叶之间的背侧。前面以贲门与食管相通,后面以胃峡与肌胃连接,其测量数据见表3。腺胃长与体长的平均比值为3.8%,幼鹤该值接近或大于平均值,成年鹤该值接近或小于平均值。肌胃外观为近圆形或椭圆形的双凸体,状似不规则的圆饼,质地坚实,位于腹腔左侧,在肝后方两叶之间的背侧。肌胃的内容物中除未消化的食物外,还有少量的石子和细沙。肌胃通过在前囊的幽门与十二指肠相通。在幽门处有一个较大的横向粘膜褶,称幽门褶。肌胃的测量数据见表3。肌胃长与体长的平均比值为6.1%。幼鹤该值接近或大于平均比值,成年鹤该值小于或等于平均值。

2.3 小肠 包括:十二指肠,空肠,回肠。如图1所示,小肠在消化管道中最长,它的长度与体长的平均比值为117.9%,测量数据见表4。

表3 冠鹤胃的测量值及其与体长比较

序号	前胃 长×宽 (cm)	胃峡 长×宽 (cm)	肌胃 长×宽 (cm)	前胃长与 体长比 (%)	肌胃长 与体长比 (%)
1	4×2	0	6×5.4	4.3	6.5
2	4.2×1.6	0.6×1.5	7×5.8	3.4	5.7
3	3.5×1.9	0.7×1.4	6.5×5.5	4.5	8.3
4	4×1.9	0.7×1.4	6.2×4.8	3.5	5.5
5	4×2	0.8×1.5	8×6	3.0	6.0
6	4×2.2	0	5×5	4.0	4.7
平均				3.8	6.1

2.3.1 十二指肠:位于腹腔右侧,形成较直的长袢,其外形为平行的双“L”形,分为降袢和升袢。在十二指肠降袢和升袢之间夹有胰腺。降袢起始于肌胃的幽门,在肌胃的背左侧缘折转为升袢,升袢沿降支的路径,伸延至十二指肠降袢起始位置折转为空肠。在升袢末端有背腹侧胰管、胆总管注入,该处为十二指肠与空肠的外表分界,平均长度为25.4cm,约占小肠平均长度的20.3%,十二指肠测量数据见表4。

表4 冠鹤小肠的测量值及其与体长比较

序号	小肠 (cm)	十二指肠 (cm)	空肠 (cm)	回肠 (cm)	小肠与体 长比(%)	十二指肠与体 长比(%)	空肠与体 长比(%)	回肠与体 长比(%)
1	103	24.3	71	7.5	111.9	26.4	77.2	8.2
2	117	25	83	8.7	95.9	20.5	68.0	7.1
3	110	25	72	10.5	141.4	31.8	92.0	13.4
4	134	29	92	12.5	118.6	25.7	81.4	11.1
5	170	37	121	10.5	128.3	37.9	91.3	7.9
6	118	12.1	72	23.2	111.3	11.4	67.9	21.9
平均	125.3	25.4	85.2	12.2	117.9	25.6	79.6	11.6

2.3.2 空肠:位于腹腔下部偏左位置。具有10~12个蜿蜒的曲线折转。在空肠1/2段稍前(即31.6%~55.6%之间,平均为39.8%)位置,可见卵黄囊遗迹,空肠的平均长度为85.2cm,约占小肠平均长度的68%,空肠测量数据见表4。

2.3.3 回肠:是小肠的末端,回肠的前端在两侧盲肠前端联合线位置^[3]。回肠末端分界为回盲口处,回盲口同时是小肠与大肠的分界点。回肠的平均长度为12.2cm,约占小肠平均长度的9.7%,测量数据见表4。

小肠长度与体长的平均比值约为117.9%,十二指肠的长度与体长的平均比值为25.6%,空肠的长度与体长的平均比值为79.6%,回肠的长度与体长的平均比值为

11.6%。

2.4 大肠 包括盲肠和直肠。如图1所示,大肠长度平均为24.7cm,测量值见表5。大肠与体长的平均比值为23.6%,其中盲肠与体长的平均比值为18.7%,直肠与体长的平均比值为4.8%。

2.4.1 盲肠:分左、右侧盲肠,左侧盲肠平均长度为9.4cm,右侧盲肠平均长度为10.3cm,两侧盲肠平均长度9.85cm,两侧盲肠合计约占消化道长度的8.9%(平均值)。盲肠基部略粗,盲端略尖,位于回肠两侧。

2.4.2 直肠:为圆柱体,前端与小肠、盲肠连接,后端与泄殖腔相连。直肠的平均长度为5.1cm。测量数据见表5。

表5 冠鹤大肠的测量值及其与体长比较

序号	大肠 (cm)	盲肠 (cm)	左侧盲肠 (cm)	右侧盲肠 (cm)	直肠 (cm)	大肠与体 长比(%)	盲肠与体 长比(%)	直肠与体 长比(%)
1	20	15	7	8	5	21.7	16.3	5.4
2	22.2	17.5	8.5	9	4.7	18.2	14.3	3.9
3	26	21	10	11	5	33.1	26.8	6.4
4	28.4	25	12	13	3.4	25.1	22.1	3.0
5	27.5	21	10	11	6.5	20.8	15.4	4.9
6	24.1	18.3	8.7	9.6	5.8	22.7	17.3	5.4
平均	24.7	19.6	9.4	10.3	5.1	23.6	18.7	4.8

2.5 泄殖腔 壁薄柔软,前与直肠连接,后通泄殖孔(图1),泄殖腔为不规则的斗状,是消化、泌尿、生殖三个系统的共同通道,泄殖腔的平均长度为3.8 cm,约占消化道的1.7%,测量数据见表6。

表6 冠鹤泄殖腔的测量值及其与体长比较

	序 号						平均
	1	2	3	4	5	6	
全长(cm)	3.5	4.3	3.5	3.8	3	4.5	3.8
与体长比(%)	3.8	3.5	4.5	3.4	2.3	4.2	3.7

3 讨 论

由表3~6的数据中,我们可以看出幼鹤的

消化道生长发育与体长的生长发育并不同步,从总的趋势看,冠鹤消化道的发育在幼年时占有一定优势。

3号标本的各测量数据与体长的平均比值均要明显高于其它标本的平均比值,可以看出3号冠鹤消化道发育较早、较快。

参 考 文 献

- [1] 马逸清. 世界的鹤类. 自然资源研究, 1980(4): 95~97.
- [2] Mack Worth-Praed C. W., C. H. B. Grant. Birds of West Central and Western Africa. London and New York: Longman, 1970. 229~230.
- [3] 肖方, 刘斌, 李福来等. 朱鹮生长期消化管道的比较解剖. 首都师范大学学报(自然科学版), 1998(3): 87~93.

The Digestive Tract Anatomy of Crowned Crane

ZHAO Jing^① ZHANG Zi-Hui^② LU Yan-Ping^① XIAO Fang^① ZHOU Xiao-Li^①

(^①Beijing Zoo Beijing 100044, China)

(^②Department of Biology, Capital Normal University Beijing 100037, China)

Abstract: In order to tell the difference between young crane and adults crane, 6 specimen data of *Balearica* which raised in Beijing Zoo have been dissected from 1996 to 1998 to establish the relationship between body length and each part length. The results as follows: the average ratio of esophagus to body length is 35.9%, the average ratios of proventriculus and ventriculus to body length are 3.8% and 6.1%, the average ratios of intestinum tenue and intestinum crassum to body length are 117.9% and 5.1%.

Key words: Crowned Crane; Digestive tract; Young Crane; Adults Crane