

大鳄龟感染蛙病毒的 PCR 检测及组织病理分析

余泽辉 耿毅* 汪开毓 周燕 邓梦玲 刘丹
陈成 徐敬钧 范玉蕾

四川农业大学动物医学院 雅安 625014

摘要: 2013年3月成都市某海洋馆送检2只发病大鳄龟 (*Macrochelys temminckii*), 临床特征表现为: 精神状态萎靡, 爬行无力, 对外界刺激反应迟钝; 颈部和四肢局部红肿, 腹甲溃烂, 严重部位甚至穿孔, 最后死亡。为明确患病大鳄龟的病因, 进行了细菌学、组织病理学和 PCR 检查。细菌学检查阴性; 病理组织学观察发现, 大鳄龟多组织、器官均发生严重病变, 尤其是肾、肝、肺和心的损伤最为严重, 表现为明显的变性、坏死和炎症细胞浸润, 并在一些病变组织细胞浆内见嗜酸性或嗜碱性包涵体。针对蛙病毒 (*Ranavirus*) 病毒的特异性 PCR 检测扩增出蛙病毒主要衣壳蛋白 (MCP) 基因 500 bp 目的片段, 测序后的 DNA 序列与 GenBank 中已知核酸序列进行 Blast 比对, 发现其与 GenBank 中的蛙病毒主要衣壳蛋白基因同源性达 95%~99%。根据组织病理特点及 PCR 检测结果推测大鳄龟的死亡是感染蛙病毒所致。

关键词: 大鳄龟; 蛙病毒; 组织病理; PCR 检测

中图分类号: Q954 文献标识码: A 文章编号: 0250-3263 (2015) 01-68-07

PCR Detection and Pathohistological Analysis of *Ranavirus* Infection in Alligator Snapping Turtle

YU Ze-Hui GENG Yi* WANG Kai-Yu ZHOU Yan DENG Meng-Ling
LIU Dan CHEN Cheng XU Jing-Jun FAN Yu-Lei

College of Veterinary Medicine, Sichuan Agricultural University, Ya'an 625014, China

Abstract: In March 2013, two diseased alligator snapping turtles (*Macrochelys temminckii*) were collected from an aquarium in Chengdu (Sichuan Province, China) and they were transferred to the Key Laboratory of Animal Disease and Human Health of Sichuan Province. Symptoms included energetic dispirited, crawled in weakness, slowed response to external stimulation; local redness and swelling in the neck and limbs, as well as plastron ulcerated and perforated (Fig. 1). Bacteriologic test, pathological observation and PCR detection

基金项目 四川省科技支撑项目 (No. 2014NZ0027);

* 通讯作者, E-mail: gengyisicau@126.com;

第一作者介绍 余泽辉, 男, 硕士研究生; 研究方向: 水生动物疾病学; E-mail: yuzehuisicau@163.com。

收稿日期: 2014-05-29, 修回日期: 2014-08-21 DOI: 10.13859/j.cjz.201501009

were performed to identify the etiological factors of these two alligator snapping turtles. Bacteriologic test was negative; histopathologically, the lesions appeared in multi-organs and tissues, especially in the kidney, liver, lung and heart. The main pathologic lesions were degeneration, necrosis and infiltration of the inflammation cells, with acidophilic or basophilic cytoplasm of inclusions. Intracytoplasmic inclusions were found in various cell types (Fig. 2). In addition, The PCR results of two samples were positive for *Ranavirus*. A 500 bp fragment (Fig. 3) of the major capsid protein gene was amplified and sequenced. GenBank BLAST searches on the sequences revealed an identity of 95% to 99% with that of *Ranavirus*. From the PCR results and pathological observation, we speculated that *Ranavirus* infection had caused the death of the alligator snapping turtles.

Key words: *Macrochelys temminckii*; *Ranavirus*; Pathological characteristics; PCR detection

大鳄龟 (*Macrochelys temminckii*) 即真鳄龟, 隶属龟鳖目 (Testudornes) 鳄龟科 (Chelydridae), 是世界上最著名的鳄龟之一, 同时也是淡水龟类较原始的一种, 保留了原始龟类的特征, 素有“活化石”之称。由于过度捕捉和贩卖, 大鳄龟正濒临灭绝, 已被国际自然保护联盟 (IUCN) 列为易危 (vulnerable, VU) 物种, 受到《濒危绝种野生动植物国际贸易公约》附录 III 的保护 (Tortoise & Freshwater Turtle Specialist Group 1996), 成为世界濒危野生动物保护红皮名录中的重要成员之一, 故有“水中大熊猫”之称 (邬文华 2000)。此外, 世界野生生物联盟报告也显示, 在濒于灭绝的世界珍稀生物排名中, 大鳄龟名列第 6 位。由于稀有物种的独特性, 对其疾病方面的研究报道很少, 然而疾病的研究对濒危物种的保护具有重要意义。

蛙病毒 (*Ranavirus*) 属于虹彩病毒科 (Iridovirus), 是一类严重危害鱼类、两栖类和爬行类的双链 DNA 病毒 (Chinchar et al. 2014), 被国际兽疫局 (Office International Des Epizooties, OIE) 列入法定报告的疾病名单。目前报道的蛙病毒属病毒已有 10 多种, 其中虎纹钝口螈虹彩病毒 (*Ambystoma tigrinum virus*, ATV)、中华鳖虹彩病毒 (Soft-shelled turtle iridovirus, STIV)、蛙虹彩病毒 (*Bohleiridovirus*, BIV)、虎纹蛙病毒 (Tiger frog virus, TFV)、大鲵蛙病毒 (*Andrias davidianus ranavirus*,

ADRV)、蛙病毒 3 型 (Frog virus 3, FV3) 等是蛙病毒属中危害较为严重的种类。蛙病毒的危害严重, 被认为是“冷血动物杀手”, 在英国、美国和加拿大一些野生两栖动物的大量死亡导致种群数量下降即是由蛙病毒感染引起 (Robert 2010, Teacher et al. 2010, Miller et al. 2011)。目前在我国, 蛙病毒已在大鲵 (*Andrias davidianus*)、中华鳖 (*Pelodiscus sinensis*)、林蛙 (*Rana chensinensis*) 等动物的养殖业中引起广泛关注, 然而在野生动物方面还没有引起足够重视。本研究中笔者通过 PCR 与病理学检测, 初步判定 2 只大鳄龟的死亡系由蛙病毒感染所致。

1 材料与方法

1.1 实验动物

2 只具有明显临床症状的大鳄龟来自四川省成都市某海洋馆, 体重分别为 10.5 kg 和 11.8 kg, 背甲长度分别为 39 cm 和 40 cm。

1.2 主要试剂

蛙病毒主要衣壳蛋白 (major capsid protein, MCP) 全基因 (GenBank 登录号: HQ684746) T 克隆质粒由四川农业大学鱼病实验室提供; 普通琼脂培养基、脑心浸液培养基 (brain heart infusion broth, BHI) 购自北京欣经科生物技术有限公司; Mix-reaction buffer、PCR 产物纯化试剂盒、DNA Marker、基因组 DNA 提取试剂盒等购自宝生物工程 (大连) 有

限公司；其他试剂为国产分析纯。

1.3 剖解观察

对 2 只患病死亡大鳄龟样本进行剖检，系统观察各脏器、组织的病理变化。

1.4 细菌学检查

取肝、肾和脾组织于洁净载玻片上涂片，风干后革兰氏染色，油镜检查。同时，无菌条件下，从病龟肝与脾取样，于普通琼脂平板和 BHI 平板上划线接种，28℃ 恒温培养 48 h 后观察细菌生长状况。

1.5 组织病理学观察

取患病大鳄龟的心、肝、肾、脾和肺，10% 的中性福尔马林固定，石蜡包埋，常规切片，H.E 染色，中性树胶封片，光学显微镜下观察并照相记录。

1.6 蛙病毒的 PCR 检测

1.6.1 引物设计与合成 参考 Mao 等 (1997) 与 Greer 等 (2005) 的方法，设计合成 1 对特异性扩增蛙病毒主要衣壳蛋白基因的引物，预期扩增片段大小为 500 bp。上游引物 5' - GAC TTG GCC ACT TAT GAC - 3'，下游引物 5' - GTC TCT GGA GAA GAA GAA - 3'，引物由宝生物工程 (大连) 有限公司合成。

1.6.2 病料 DNA 的提取 取 2 只有明显临床症状大鳄龟的肝、脾组织适量，经生理盐水冲洗数次后，使用宝生物工程 (大连) 有限公司提供的基因组 DNA 提取试剂盒抽提组织总 DNA，保存于 -20℃ 备用。

1.6.3 PCR 检测 以提取的组织总 DNA 为模板，采用扩增蛙病毒主要衣壳蛋白基因的特异性引物，进行 PCR 检测。反应总体积 25 μl：Mix-reaction buffer 12.5 μl，ddH₂O 8.5 μl，模板 DNA 2 μl (10 ng/μl)，上游引物和下游引物各 1 μl (10 μmol/L)。阴性对照用 2 μl ddH₂O 代替模板 DNA，阳性对照模板 DNA 为蛙病毒 MCP 全基因 T 克隆质粒。PCR 扩增条件：94℃ 预变性 4 min；30 个循环为 94℃ 变性 1 min，55℃ 退火 1 min，72℃ 延伸 1 min；最后 72℃ 延伸 10 min。取 5 μl 扩增产物，1% 的琼脂糖凝胶电

泳，于凝胶成像系统观察 PCR 扩增结果。PCR 产物经 DNA 纯化试剂盒纯化后，送生工生物工程 (上海) 有限公司测序。将测序结果与 GenBank 中已知核酸序列进行 Blast 比对。

2 结果

2.1 临床症状与剖解变化

2 只患病的大鳄龟临床症状类似，均表现为精神状态萎靡，对外界刺激反应迟钝，爬行无力；食欲废绝，排黄色脓样粪便；体表症状为腹甲溃烂，严重部位甚至穿孔 (图 1a)，颈部和四肢局部红肿。大鳄龟死亡后进行剖解发现，有大量血色腹水淤积；肝充血、淤血，局部发白；肾呈暗黑色；肠系膜、卵膜、腹膜、围心腔广泛充血 (图 1b)。

2.2 细菌学检查

涂片后革兰氏染色，镜检未观察到细菌。划线接种的普通琼脂平板和 BHI 平板在 28℃ 恒温培养 24~48 h 后也未见细菌生长。

2.2 组织病理学观察

送检的 2 大鳄龟各组织器官病变严重，呈广泛性水肿、出血、变性、坏死和炎症细胞浸润，尤其是肾、肝、肺和心的损伤更为严重，并在一些病变组织细胞内可见圆形或椭圆形胞浆包涵体。肾小管上皮细胞空泡变性，严重部位可见上皮细胞变性、坏死、脱落，一些变性肾小管上皮胞浆内见嗜碱性包涵体 (图 2a)。肝细胞广泛性空泡变性，细胞体积增大；肝血窦淤血，肝间质或小叶内以及肝血窦内大量嗜酸性粒细胞浸润、聚集，一些肝细胞浆内见圆形嗜酸性包涵体 (图 2b)。肺的囊腔内上皮细胞广泛性变性、坏死、脱落，固有膜裸露，毛细血管淤血，一些未脱落的上皮细胞胞浆内见嗜酸性包涵体 (图 2c)。心肌出血，肌纤维肿胀，排列紊乱，横纹消失，局部可见肌纤维断裂、溶解坏死 (图 2d)。脾髓质内淋巴细胞减少，白髓体积缩小，红髓淤血、出血，多量含铁血黄素沉积，淡红染蛋白样物质沉积在脾髓细胞之间，脾窦内可见大量嗜酸性粒细胞

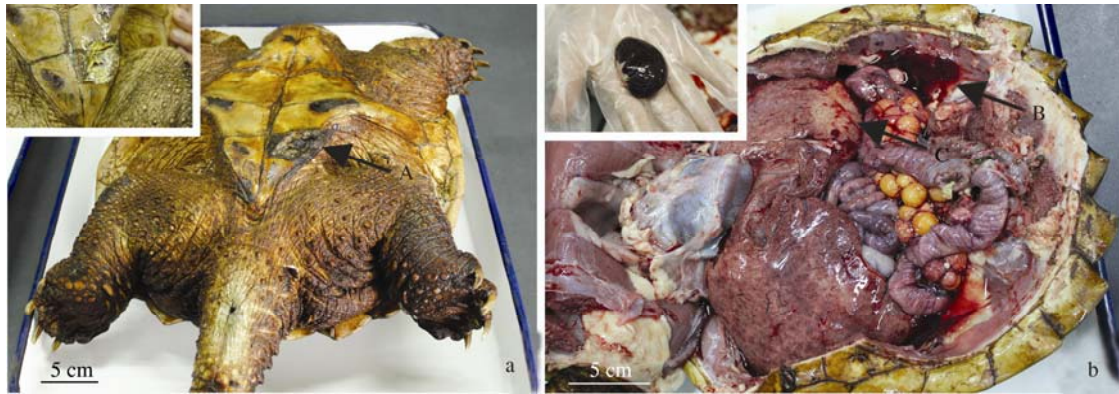


图 1 患病大鳄龟临床病变特征

Fig. 1 Clinical signs of diseased turtle

a. 腹面观：箭头 A 指示腹甲穿孔，插图显示腹甲溃烂；b. 解剖图：箭头 B 指示血色腹水，箭头 C 指示肝发白，插图显示肾呈暗黑色。
a. Ventral view: arrow A showed plastron perforated, inset showed ulceration of plastron; b. Anatomical diagram: arrow B showed a lot of blood-red ascites, arrow C showed pale liver, inset showed blackened kidney.

(图 2e, f)。

2.3 PCR 检测

患病大鳄龟 DNA 的 PCR 检测，2 只大鳄龟肝、脾的组织总 DNA 均能特异性扩增出大小约为 500 bp 条带 (图 3)，与预期大小一致。测序结果与 GenBank 中已知核酸序列进行 Blast 比对，该 DNA 序列与 GenBank 中蛙病毒属病毒的主要衣壳蛋白编码基因同源性 95% ~ 99%，与大鲵蛙病毒 ADRV (GenBank 登录号: KF512820)、蛙虹彩病毒 BIV (GenBank 登录号: FJ358613)、蛙病毒 3 型 FV3 (GenBank 登录号: EF101698) 的同源性分别为 99%、97%、96%。据此 PCR 检测结果，确定患病大鳄龟为蛙病毒感染所致。

3 讨论

目前，对于大鳄龟疾病的研究，仅有多突盾蛭 (*Placobdella multilineata*)、润饰盾蛭 (*P. ornata*)、血簇虫属 (*Haemogregarina*) 等寄生虫感染的报道 (Chaffin et al. 2008)，而细菌和病毒感染还鲜有报道。本文结果显示，大鳄龟可能自然感染蛙病毒。笔者根据患病大鳄龟腹甲溃烂、颈部和四肢局部红肿等临床症状与蛙病毒感染大鲵 (Geng et al. 2011) 及虎皮蝾螈

(*Ambystoma tigrinum*) (Docherty et al. 2003) 的临床特征非常类似，怀疑送检大鳄龟的病因可能与蛙病毒有关，故参考 Mao 等 (1997) 的方法进行蛙病毒的特异性 PCR 检测，结果均为蛙病毒阳性。进一步将 PCR 产物测序结果与 GenBank 中已知核酸序列进行 Blast 比对，PCR 产物序列和 GenBank 中蛙病毒属病毒的主要衣壳蛋白编码基因有高度同源性。同时，病理组织学观察发现，患病大鳄龟的组织病理损伤是肝、脾、肾和心，且在一些病变的细胞浆内发现嗜酸性或嗜碱性包涵体，与蛙病毒感染两栖动物的病理损伤相似 (Docherty et al. 2003, Geng et al. 2011)。结合 PCR 与病理学检测结果，推测患病大鳄龟的死亡系由蛙病毒感染所致。

20 世纪 90 年代以来，蛙病毒感染致野生和养殖水生动物爆发大规模死亡的病例越来越多 (Chen et al. 1999, De Voe et al. 2004, Stöhr et al. 2013)。近年来，我国大鲵养殖遭受蛙病毒重创 (Geng et al. 2011, Meng et al. 2014)，由于其感染的高死亡率，故又被广大养殖户称为“大鲵癌症”。环境污染和过度捕猎通常被认为是野生动物物种灭绝的主要原因，而疾病的爆发在野生动物种群数量减少，甚至是灭绝中

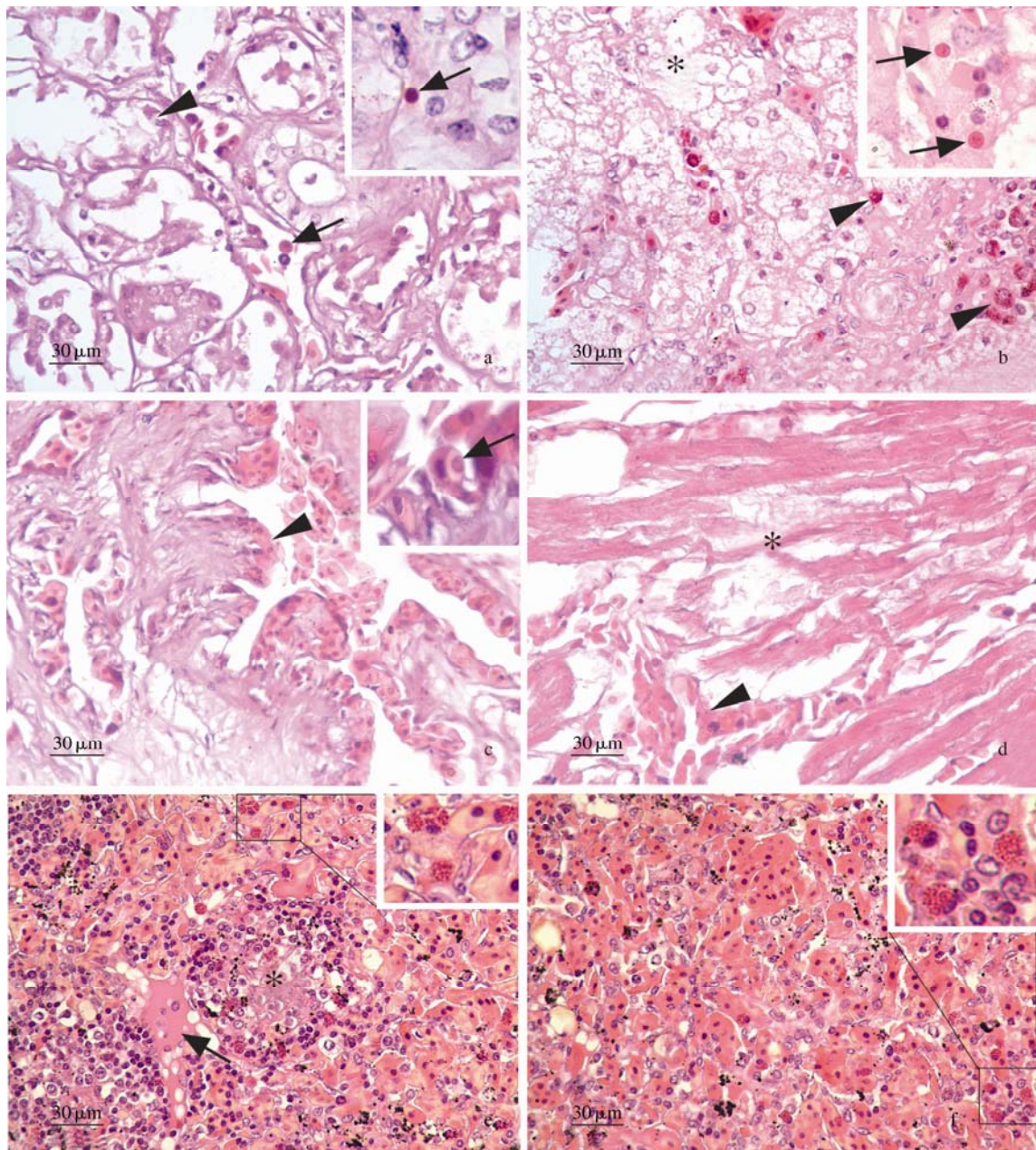


图 2 患病大鳄龟的病理组织学特征 (H.E 染色)

Fig. 2 Histopathological features of diseased turtle

a. 肾: 肾小管上皮细胞变性、坏死、脱落(短箭头), 嗜碱性包涵体(箭头); b. 肝: 嗜酸性粒细胞 (短箭头), 嗜酸性包涵体 (箭头), 肝细胞空泡变性 (*); c. 肺: 囊腔内上皮细胞广泛坏死, 脱落 (短箭头), 囊腔内蓄积红细胞, 变性上皮细胞浆内出现嗜酸性包涵体 (箭头); d. 心: 心肌纤维变性、溶解坏死 (*), 肌间出血 (短箭头); e, f. 脾: 白髓内淋巴细胞减少 (*), 红髓淤血、出血, 蛋白样物质渗出 (箭头), 嗜酸性粒细胞浸润 (插图)。

a. Kidney: degeneration, necrosis and detachment emerged in the epithelial cells of renal tubule (arrowhead), basophilic inclusions (arrow); b. Liver: eosinophils (arrowhead), acidophilic inclusions (arrow), vacuolar degeneration in hepatocyte (*); c. Lung: necrosis and detachment emerged in the cysts cavity (arrowhead), acidophilic inclusions emerged in the degeneration epithelial cell (arrow); d. Heart: cardiac muscle fibers necrosis and fractured (*), hemorrhage in cardiac muscle (arrowhead); e, f. Spleen: lymphocytes depletion (*), congestion and hemorrhage in splenic red pulp, protein-like precipitate (arrow), eosinophils infiltration appeared in the spleen (illustration).

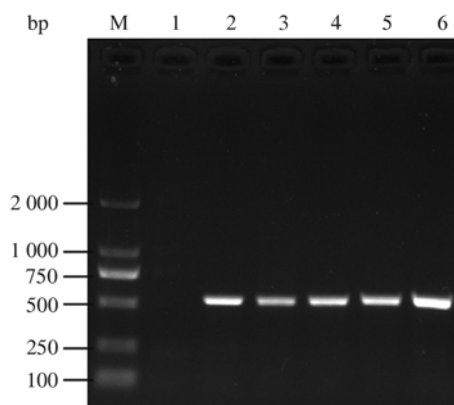


图 3 大鳄龟蛙病毒感染的 PCR 检测结果

Fig. 3 Ranavirus detection by PCR in alligator snapping turtle

M. DL2000 DNA 分子质量标准; 1. 阴性对照; 2、3. 肝;

4、5. 脾; 6. 阳性对照。

M. DL2000 DNA marker; 1. Negative control; 2, 3. Liver;

4, 5. Spleen; 6. Positive control.

的作用往往未被重视。MacPhee 等 (2013) 阐述了许多野生爬行动物、两栖动物、鸟类、哺乳动物的灭绝与疾病密切相关, 同时国内已有学者证明野生东北林蛙 (*R. dybowskii*) 种群数量的下降与蛙病毒感染有关 (Xu et al. 2010)。在我国, 尽管蛙病毒已经在 大 鲵、中华鳖等动物的养殖业中引起广泛关注 (Chen et al. 1999, Geng et al. 2011), 然而在稀有野生动物保护方面该病还没有引起我国生态学家、野生动物学家和有关政府部门的足够重视。因此, 积极开展我国两栖、爬行动物蛙病毒的生态学研究对更好保护这些野生动物具有重要的意义。

研究发现蛙病毒感染鱼类、两栖类、爬行类均有体表损伤的临床表现 (Stöhr et al. 2013)。肝、脾、肾的坏死和炎症, 细胞胞浆内嗜酸性或嗜碱性包涵体是确诊蛙病毒感染的显著损伤 (Gray et al. 2009, 张奇亚等 2012)。本次检测中对患病大鳄龟剖解和组织病理学观察发现, 其腹甲溃烂, 严重部位甚至穿孔, 颈部和四肢局部红肿; 肾小管上皮细胞空泡变性, 严重部位可见上皮细胞变性、坏死、脱落; 肝细胞广泛性空泡变性, 肝间质或小叶内以及肝血窦内大量嗜酸性颗粒细胞浸润、聚集; 脾髓

质内淋巴细胞减少, 脾窦内可见大量嗜酸性颗粒细胞; 且在一些病变组织细胞胞浆内可见嗜酸性或嗜碱性包涵体。其特异性病变与大鲵及虎皮蝾螈蛙病毒感染病例基本一致 (Docherty et al. 2003, Geng et al. 2011)。当蛙病毒感染致体表完整性及淋巴系统受损后, 可能会发生细菌或真菌的继发感染 (Miller et al. 2008, Whitfield et al. 2013), 而加重病理损伤程度, 出现诸如消化道的出血性-卡他性炎症等一些非特性的病理改变 (周赵英 2013)。

参 考 文 献

- Chaffin K, Norton T M, Gilardi K, et al. 2008. Health assessment of free-ranging alligator snapping turtles (*Macrochelys temminckii*) in Georgia and Florida. *Journal of Wildlife Diseases*, 44(3): 670–686.
- Chen Z X, Zheng J C, Jiang Y L. 1999. A new iridovirus isolated from soft-shelled turtle. *Virus Research*, 63(1/2): 147–151.
- Chinchar V G, Waltzek T B. 2014. Ranaviruses: Not just for frogs. *PLoS Pathogens*, 10(1): e1003850.
- De Voe R, Geissler K, Elmore S, et al. 2004. Ranavirus-associated morbidity and mortality in a group of captive eastern box turtles (*Terrapene carolina carolina*). *Journal of Zoo and Wildlife Medicine*, 35(4): 534–543.
- Docherty D E, Meteyer C U, Wang J, et al. 2003. Diagnostic and molecular evaluation of three iridovirus-associated salamander mortality events. *Journal of Wildlife Diseases*, 39(3): 556–566.
- Geng Y, Wang K Y, Zhou Z Y, et al. 2011. First report of a ranavirus associated with morbidity and mortality in farmed chinese giant salamanders (*Andrias davidianus*). *Journal of Comparative Pathology*, 145(1): 95–102.
- Gray M J, Miller D L, Hoverman J T. 2009. Ecology and pathology of amphibian ranaviruses. *Diseases of Aquatic Organisms*, 87(3): 243–266.
- Greer A L, Berrill M, Wilson P J. 2005. Five amphibian mortality events associated with ranavirus infection in south central Ontario, Canada. *Diseases of Aquatic Organisms*, 67(1/2): 9–14.
- MacPhee R D E, Greenwood A D. 2013. Infectious disease,

- endangerment, and extinction. *International Journal of Evolutionary Biology*, 2013: Article ID 571939.
- Mao J H, Hedrick R P, Chinchar V G. 1997. Molecular characterization, sequence analysis, and taxonomic position of newly isolated fish iridoviruses. *Virology*, 229(1): 212–220.
- Meng Y, Ma J, Jiang N, et al. 2014. Pathological and microbiological findings from mortality of the Chinese giant salamander (*Andrias davidianus*). *Archives of Virology*, 159(6): 1403–1412.
- Miller D, Gray M, Storfer A. 2011. Ecopathology of ranaviruses infecting amphibians. *Viruses*, 3(11): 2351–2373.
- Miller D L, Rajeev S, Brookins M, et al. 2008. Concurrent infection with Ranavirus, *Batrachochytrium dendrobatidis*, and *Aeromonas* in a captive anuran colony. *Journal of Zoo and Wildlife Medicine*, 39(3): 445–449.
- Robert J. 2010. Emerging ranaviral infectious diseases and amphibian decline. *Diversity*, 2(3): 314–330.
- Stöhr A C, Blahak S, Heckers K O, et al. 2013. Ranavirus infections associated with skin lesions in lizards. *Veterinary Research*, 44(1): 1–10.
- Teacher A, Cunningham A, Garner T. 2010. Assessing the long-term impact of Ranavirus infection in wild common frog populations. *Animal Conservation*, 13(5): 514–522.
- Tortoise & Freshwater Turtle Specialist Group 1996. *Macrochelys temminckii* // IUCN 2013. IUCN Red List of Threatened Species. Version 2013. 2. [DB/OL] [2014-02-20]. <http://www.iucnredlist.org>.
- Xu K, Zhu D Z, Wei Y, et al. 2010. Broad distribution of ranavirus in free-ranging *Rana dybowskii* in Heilongjiang, China. *EcoHealth*, 7(1): 18–23.
- Whitfield S M, Geerdes E, Chacon I, et al. 2013. Infection and co-infection by the amphibian chytrid fungus and ranavirus in wild Costa Rican frogs. *Diseases of Aquatic Organisms*, 104(2): 173–178.
- 邬文华. 2000. 珍稀爬行动物——大鳄龟. *野生动物*, 21(4): 21.
- 张奇亚, 桂建芳. 2012. 水生病毒及病毒病图鉴. 北京: 科学出版社, 232–236.
- 周赵英. 2013. 大鲵蛙病毒生物学特性及其感染的病理学研究. 雅安: 四川农业大学硕士学位论文, 14–15.