

## 畸形麻雀

1987年7月25日在新疆发现一只畸形麻雀 (*Passer montanus*), 标本采自新疆南部库车地区四里城, 由黄根荣同志所采到。

巢位于多年没有人住的破屋墙缝内, 距地面高约3米左右, 巢内共有雏鸟4只, 一只为畸形, 3只正常, 雏鸟仍由亲鸟饲养。采集时, 畸形个体进食等活动均正常。

外形部分幼体全长68毫米, 初级飞羽长22毫米, 具正常的肩带、腰带及肢骨, 胫腓骨长15毫米。在正常尾综骨正下方约10毫米处, 着生有畸形肢(见图1)。具二个泄殖孔, 相距11毫米, 对称地分布于畸形肢基部的两侧。

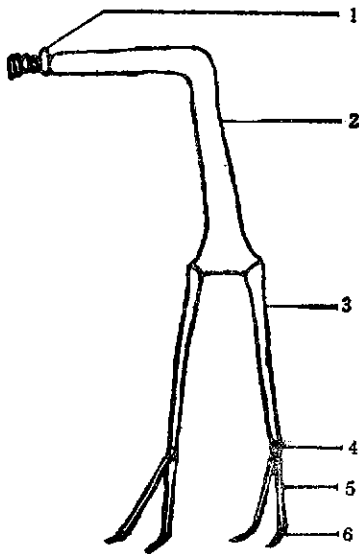


图1 畸形麻雀的外形(腹面观)

- 1.正常尾综骨 2.畸形支持骨 3.畸形胫腓骨  
4.畸形跗跖骨 5.畸形趾 6.畸形爪

骨骼部分除具有正常的所有骨骼外, 还有一畸形部分, 从背面观, 基部有一呈倒“V”形的“畸形支持骨”, 着生于尾综骨下方约10毫米处, 以韧带与尾综骨相连(图片上已断裂, 去除, 未能显示), 倒“V”形前一部分长10毫米, 后

一部分长15毫米, 后一部分的末端向两侧稍有扩伸, 每一侧均以关节相联有一“畸形胫腓骨”, 长均为12毫米, 而“畸形跗跖骨”小而不明显, 每一“畸形跗跖骨”从关节相联有二个“畸形

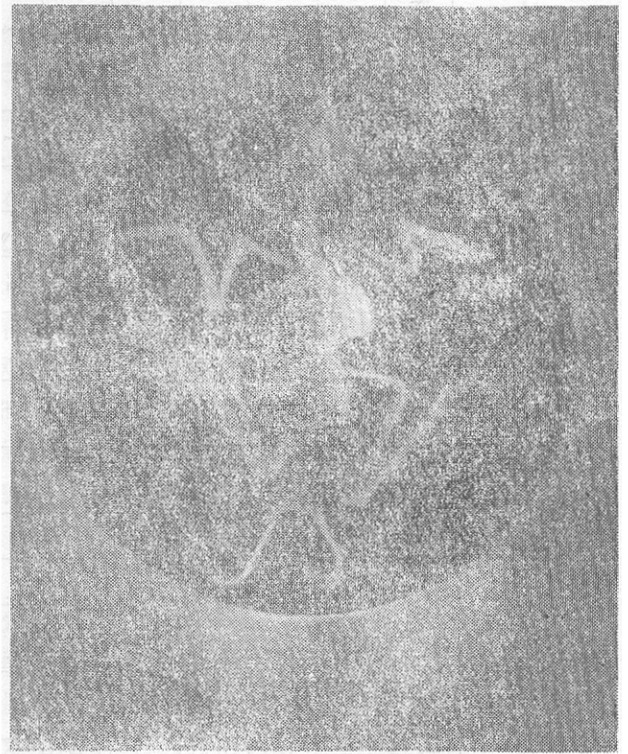

图2 畸形麻雀骨骼的侧面观

趾”, 由三节组成, “畸形趾”长均为6毫米, 末端均具有“畸形爪”(见图2)。

内部解剖: 肌胃发达, 大肠极度膨大, 愈向后愈膨大, 末端分别开口于两个泄殖腔, 每一泄殖腔其外有一泄殖腔孔。雄性, 睾丸一对, 每一输精管通相应一侧的泄殖腔。

活体时, 畸形肢可用于帮助支持身体, 但不能用于跳跃。

(新疆奎屯市兵团师范专科学校生化系 833200 全仁哲)