

商城肥鲵消化道的解剖学观察*

吕九全^① 路纪琪^① 牛红星^① 王玉荣^②

(①河南师范大学生物学系 ②河南师范大学生物制品公司 新乡 453002)

摘要 :该文首次报道了商城肥鲵消化道各部分的形态结构、长度及其组织学结构。结果表明 除口腔外,消化道管壁由粘膜层、粘膜下层、肌层和浆膜层构成,消化道各部分的差别主要在粘膜层和肌层;食道粘膜为复层柱状上皮,食道无纵肌层;胃、肠粘膜上皮为单层柱状上皮,胃、肠肌层由内环外纵两层平滑肌组成。粘膜上皮的皱褶程度、腺体分布情况、肌层的相对厚度等在消化道各部分也存在差异。

关键词 :商城肥鲵 消化道 解剖学

中图分类号 :Q954.58 文献标识码 :A 文章编号 :0250-3263(2000)02-19-04

商城肥鲵 (*Pachyhynobius shangchengensis*) 是我国特产的有尾两栖类,属有尾目(Urodela)小鲵科(Hynobiidae)肥鲵属(*Pachyhynobius*)。自1985年被定为新属新种以来,其形态学和解剖学方面的研究尚少,仅见有其皮肤(吴淑辉等,1994)、骨骼(瞿文元等,1986)方面的研究。本文主要报道商城肥鲵消化道的解剖学和组织学观察结果。

1 材料和方法

商城肥鲵目前仅发现于河南的商城、安徽的金寨和湖北的英山。实验用标本采自其模式产地——河南商城,均为成体,5%~7%福尔马林固定。共解剖测量16尾(7雄9雌);组织切

片取其中雌、雄各1尾,石蜡包埋,切片厚6~8 μ m, H. E染色,在Olympus CH2型显微镜下观察、拍照。

2 结果

2.1 消化道长度测量(见表1)

2.2 消化道的形态、结构

2.2.1 口咽腔

商城肥鲵的口较宽阔,成体口裂呈弧形,其长度与头长相等。口内具有颌齿

* 河南省动物学省级重点学科基金资助;

第一作者介绍:吕九全(1964~),男,河南省安阳市人,河南师范大学实验师,学士,研究动物分类学与生态学;

收稿日期:1998-12-08,修回日期:1999-05-20

表 1 商城肥鲩消化道长度的测量(单位 mm)

标本	全长	头体长	食道	胃长	十二指肠	回肠	直肠	肠全长	肠全长/ 头体长
9F	168.7	105.8	13.2	37.3	13.3	98.4	16.0	126.8	1.20
	145~184	90~117	11~17	29~51	9~17	78~132	11~22	99~168	1.03~1.44
7M	173.9	107.9	14.9	37.7	12.9	91.1	17.1	121.3	1.13
	159~188	72~126	11~17	31~48	8~18	83~113	11~19	103~142	0.96~1.30
平均	171.3	106.9	14.1	37.5	13.2	94.6	16.5	124.6	1.17

和犁骨齿。颌齿着生于上、下颌骨上,颌齿下段呈椭圆柱形,顶端为切齿形,齿冠具光泽。上、下颌两侧各具 2 排齿,位于颌齿内面的齿根基部,位置较低,其功能尚不清楚;犁骨齿着生于犁骨上,两短列,呈“\ /”形。犁骨齿呈短圆锥状,有防止捕获物逃脱,并帮助舌将食物送至咽部的作用,但无咬嚼功能。口腔底部具舌,舌由舌器、舌肌和舌粘膜构成,极短小、长椭圆形、呈垫状贴于口腔底部,两侧缘游离部分较少。口腔顶部平坦,内鼻孔两个,呈椭圆形,紧靠在犁骨齿列的外侧。

2.2.2 食道 食道位于口咽腔之后,紧贴于心脏背面,较粗短,与口咽腔相接处呈喇叭状,二者无明显界限。食道末段呈管状,后接胃。食道内壁有纵向皱褶约 10~12 条,较宽而高,呈山嵴形,使食道内壁呈不规则的裂隙状。

食道粘膜上皮细胞 3~4 层,表层细胞呈矮柱状,其底层细胞方形或锥形(图版 I :1 见封 3,下同),上皮细胞间含有较多的杯状细胞,在光镜下杯状细胞呈杯形,顶部成空泡状,细胞核被挤在较窄的基底部(见图版 I :9)。固有膜由致密结缔组织组成,其中分布有较多的单泡腺(粘液腺),无粘膜肌层。粘膜下层为疏松结缔组织,它与固有膜之间无明显界限。食道肌层较薄,肌纤维环向排列,无纵肌。

2.2.3 胃 接于食道后,是消化道前部扩大形成的长形肌肉囊,由左向右稍弯曲,似“J”字形,位于腹腔前部左侧,肝左叶的背中。其左侧紧贴肺,长度约占腹腔的 1/2,个别标本达 2/3,壁厚而富肌肉。贲门位于食道与胃相接处,较粗,与食道分界不甚明显。贲门部内壁有纵皱褶,较扁平而密集,与食道相连。胃体部呈长形囊状,长度约占整个胃长的 4/5,是胃的主体部

分。胃与十二指肠相接处为幽门,位于胃末端右侧,明显缢缩、细长,幽门内壁皱褶直高而密集。

胃粘膜上皮为单层柱状上皮,细胞核呈长椭圆形,位于细胞基部,无杯状细胞。胃粘膜上皮中有许多胃上凹,为胃腺的开口。胃腺位于固有膜中,为管状腺,腺体可分为颈部和体部,颈部粗大(见图版 I :4,6)。胃贲门部固有膜中分布有少量单泡膜,主要由粘液细胞组成,粘液细胞核圆形,位于细胞基部(见图版 I :5)。幽门部的胃小凹比其它部位深,约占粘膜层厚度的 1/2 以上。胃粘膜肌层明显成层,胃中部粘膜下层较厚,约占胃壁厚度的 1/4,主要由疏松结缔组织构成,其间有血管分布。在皱褶部位粘膜下层伸入褶中(见图版 I :2)。胃肌层发达,约占胃壁厚度的 1/2,为平滑肌,内环外纵,其环肌层厚度为纵肌的 2 倍。在胃幽门部,环肌极发达,约占整个胃壁厚度的 1/2,纵肌极薄、为环肌的 1/10。胃壁外层为浆膜。

2.2.4 十二指肠 位于肝的下方,起于幽门之后,止于胆管开口处,略向右上方倾斜的一段细直管道,长度为肠全长的 7%~15%。十二指肠与胃幽门相接处未见瓣膜结构。十二指肠粘膜层发达,其内壁形成纵向皱褶,呈高低起伏的波浪状,纵褶之间以小的横褶相连。粘膜上皮为单层柱状上皮,有少量杯状细胞分布,粘膜肌层不明显。粘膜下层为疏松结缔组织,其间含有大量血管和淋巴管。肌层由内环外纵两层平滑肌组成,环肌层厚度与纵肌相等。外被一薄层浆膜(见图版 I :7)。

2.2.5 回肠 接于十二指肠,向后弯曲,在腹腔中部盘曲数次后折向后方,后接直肠。长度占肠全长的 70%~80%,较十二指肠略粗,

壁稍薄,有纵褶约 10 条。回肠具有节段性的缢缩节,缢缩节部位纵皱褶高而密集。回肠上皮为单层柱状上皮(见图版 I :3),粘膜肌层不明显。回肠粘膜层发达,皱褶多而尖深,粘膜下层由疏松结缔组织构成,在皱褶部位粘膜下层伸入褶中。肌层两层,内环外纵,环肌层厚度与纵肌相等。最外层被一层浆膜(见图版 I :8)。

2.2.6 直肠 位于腹腔后部,紧接回肠,为短粗而直的管道,其直径约为回肠的 2 倍,长度为肠全长的 13%~14%。直肠与回肠分界明显,后接泄殖腔。

直肠内壁皱褶低平而稀疏,粘膜上皮为单层柱状上皮,其中分布有少量杯状细胞。粘膜肌层不明显。直肠后段近泄殖腔处的粘膜上皮为复层柱状上皮,杯状细胞较少。粘膜下层为致密结缔组织,较厚。肌层两层,内环外纵。在直肠前中部环肌层厚度与纵肌相等,愈向后环肌层愈薄,纵肌层愈厚,这与排粪功能有关(见图版 I :10)。

2.2.7 泄殖腔 为一短的开放式管道,上连直肠,下通体外。直肠与泄殖腔交界处未见瓣膜结构。

3 讨论

消化道的主要功能是取食、消化食物和吸收营养物质,消化道的形态结构在动物各类群中是有差别的,与其功能和进化地位有关。商城肥鲵的齿无咀嚼功能,其主要整体吞食活的水生昆虫、蠕虫等,粗、短而具皱褶的食道利于食物由口入胃。同时,食道粘膜上皮中分布有较多的杯状细胞,它能分泌粘蛋白,与水混合形成粘液^[1],与粘膜下层中的腺体分泌之粘液共同附着在食道粘膜上皮的表面,构成保护层,并有利于食物的通过。商城肥鲵的胃、肠已明显分化形成,肠可明显区别为十二指肠、回肠和直肠。但它们各自均无瓣膜,结构尚不完善。

观察结果表明:商城肥鲵消化道形态结构

基本与大鲵的^{2~3]}相似。说明二者处于相近的进化水平,有较近的亲缘关系。这一结果与 Dunn、佐藤井歧雄等认为小鲵科是蝾螈目中最原始的类群;小鲵科和隐鳃鲵科同属一个自然类群、可能起源于共同的祖先^[4~5]的看法是一致的。费梁等在研究了小鲵科各属头骨特征及外部形态后提出,肥鲵属和小鲵属是小鲵科中较原始的属^[6]。关于消化系统的形态结构同动物的进化水平、食性等关系方面, Malcolm 认为:食道的长度与颈长相关,而与食物类型无关,肠的形态、长度与食性相关,并部分地由该器官的遗传性决定。周开亚等认为:胃、肠的构造应多从类缘的亲疏来分析^[7]。因此,商城肥鲵消化系统形态结构的研究将有助于对两栖动物系统位置的探讨。

致谢 本文承河南师范大学生物系吴淑辉教授指导,本系 92 级李作珍同学参加部分实验工作,云南大学生物系李树深先生惠赠部分资料,在此一并致谢!

参 考 文 献

- [1] 钟慈声主编. 细胞和组织的超微结构. 北京:人民卫生出版社,1984. 121~129.
- [2] 李丕鹏,张育辉,马成仓等. 大鲵消化道的解剖学和组织学研究. 陕西师范大学学报,1991,19(10):61~64.
- [3] 肖汉兵,刘鉴毅,林锡芝等. 大鲵消化系统的解剖学观察. 动物学杂志,1995,30(6):33~36.
- [4] Duellman, W. E., L. Trueb. Biology of Amphibians. New York: Mc Graw-Hill Book Company. 1986. 408~410.
- [5] Malcolm, E. Little. Structure of the Vertebrates. New York: FARRAR & RINEHART, Inc. Publishers, 1937, 222~231.
- [6] 费梁,叶昌媛. 小鲵科的地理分布特点,分化中心及亲缘关系的探讨(两栖纲:蝾螈目). 动物学报,1984,30(4):385~392.
- [7] 周开亚,李悦民. 白暨豚的肠. 动物学报,1981,27(3):248~253.

Anatomical Observations of the Digestive Tract of the *Pachyhynobius shangchengensis*

LÜ Jiu-Quan^① LU Ji-Qi^① NIU Hong-Xing^① WANG Yu-Rong^②

(^① Department of Biology, Henan Normal University

^② Bio-production company, Henan Normal University Xinxiang 453002, China)

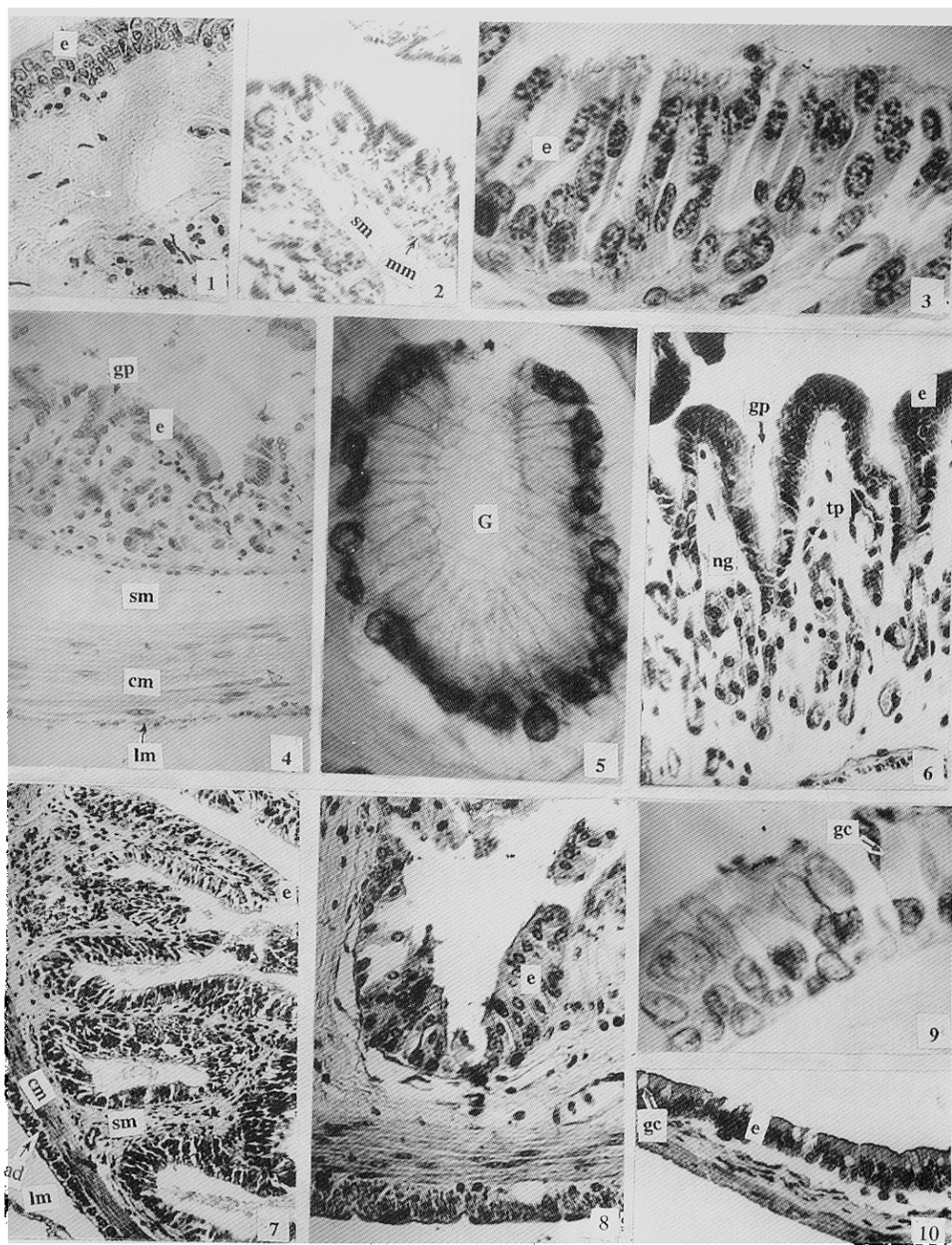
Abstract: The form, length, gross structure and micro-structure of the digestive tract of the *Pachyhynobius shangchengensis* were studied. The digestive tract were different in mucoso and muscularis among the different segrests suse as esophagus, stomach and intestine. Mucosal epithelium consist of stratified columnar cells on esophagus and simple columnar cells on stomach and intestine. The plicae of mucosal, gland's distribution and the thickness of of muscularis are different in the different part of the digestive tract.

Key words: *Pachyhynobius shangchengensis*; Digestive tract; Anatomy

图 版 说 明

图 1 食道横切 × 274 图 2 胃横切 × 55 图 3 回肠粘膜上皮 × 800 图 4 胃横切 × 196 图 5 胃腺(贲门部) × 780 图 6 胃上皮横切(示胃小凹及胃腺) × 780 图 7 十二指肠横切 × 110 图 8 回肠横切 × 780 图 9 食道上皮(示杯状细胞) × 780 图 10 直肠横切 × 198

e:上皮 im 粘膜肌 sm 粘膜下层 cm 环肌 lm 纵肌 tp 固有膜 gp:胃小凹 ng 腺体颈部 gc 杯状细胞 ad 浆膜 G:胃腺



图版说明(见文后)