

多疣壁虎肠道内分泌细胞的分布及形态学观察

李伟^{①②} 李霖^③ 吴孝兵^{①*} 杜开和^① 王义权^①

(^①南京师范大学生命科学院遗传资源研究所 南京 210097; ^②南京师范专科学校, 教育学院 南京 210017;

^③扬州教育学院 扬州 225000)

摘要:用光镜和电镜对多疣壁虎肠道嗜银细胞的分布及形态做了初步的观察,结果显示,十二指肠嗜银细胞密度最高,大肠次之,空、回肠较低;作者认为嗜银细胞的分布型与动物的生活环境是相关的。嗜银细胞形态多样,位于肠上皮细胞之间和固有层结缔组织中。电镜下,嗜银细胞内充满电子致密颗粒,十二指肠和大肠嗜银细胞颗粒大小和密度不同。根据内分泌特点的不同,可分为开放型和闭合型两类。本文还对多疣壁虎肠道嗜银细胞的分布及形态特点做了讨论。

关键词:多疣壁虎;肠道;嗜银细胞

中图分类号:Q954 **文献标识码:**A **文章编号:**0250-3263(2001)01-11-04

第一作者介绍 李伟,女,45岁,副教授;研究方向:分子生物学;E-mail:Haopenliu@yeah.net

* 工作单位:安徽师范大学生命科学学院

收稿日期:1999-06-24,修回日期:2000-09-01

Distributional and Morphological Observation of Intestinal Argrophil Cells in *Gekko japonicus*

LI Wei^{①②} LI Lin^③ WU Xiao-Bing^① DU Kai-He^① WANG Yi-Quan^①

(^①Institute of Genetic Resources, College of Life Sciences, Nanjing Normal University Nanjing 210097;

^②Nanjing Normal College, Education College Nanjing 210017;

^③Yangzhou Education College Yangzhou 225000, China)

Abstract: Distribution and morphology of argrophil cells in the intestine of *Gekko japonicus* were studied by light microscopy and TEM. The results showed that there were most abundant argrophil cells distributed in duodenum, less in large intestine and least in jejunum and ileum. The argrophil cells assumed various forms, and distributed between the epithelial cells or lied in the base of epithelium and in the lamina propria. The argrophil cells were filled with granules. The size and density of granules were different between duodenum and large intestine. The characteristics of distribution and morphology of argrophil cells were also discussed.

Key words: *Gekko japonicus*; Intestine; Argrophil Cells

消化道嗜银细胞属内分泌细胞类,对调节消化道功能起重要作用^[1]。在动物的进化中,消化道嗜银细胞起源较早,广泛存在于各类脊椎动物的消化道中。关于消化道嗜银细胞的分布及形态学研究在哺乳动物、人及鱼类报道较多,两栖爬行类报道较少,多疣壁虎(*Gekko japonicus*)未见报道。多疣壁虎属爬行纲、壁虎科,捕食蜘蛛、蚊蝇类昆虫,对人类有益,并具药用价值,而且又可作为实验动物。该文拟对其消化道嗜银细胞的分布及形态加以研究,以扩展对爬行动物肠道内分泌细胞的认识,同时增加对多疣壁虎食性适应性的了解,丰富多疣壁虎研究的基础资料。

1 材料与方法

1.1 光学显微镜观察 多疣壁虎 5 只,长 10~12 cm。分别采自南京师范大学校园和扬州教育学院内,活体迅速解剖,分别在十二指肠、空肠、回肠和大肠取材,生理盐水洗净。然后按龙桂开浸银法^[2]进行操作。固定,浸银,脱水,包埋,切片(5~7 μm)。脱蜡,封片,观察。在光镜下,随机取 10 个样本进行计数,三个视野

(10×40)计数的总和为一个样本进行计数,取平均值(平均值±标准差)表示嗜银细胞的分布密度。

1.2 电子显微镜观察 分别在肠道各部位切取 1 mm³ 肠粘膜组织块,放入 4℃ 预冷的 2.5% 的戊二醛中固定 2 小时,0.1 mol/L 磷酸缓冲液(pH 7.4)冲洗,1% 的锇酸后固定 2 小时,冲洗 3 遍,经丙酮逐级脱水,环氧树脂 Epon812 包埋,超薄切片,经醋酸铀和柠檬酸铅双重染色后,日立 H-600 电镜(加速电压 75 kV)下观察并拍照。

2 结果

光镜下,嗜银细胞的嗜银颗粒染成黑色或棕黑色,充满整个胞质,核染色浅,背底呈棕黄色,对比鲜明,容易辨认。多疣壁虎肠各部位嗜银细胞密度分别为:十二指肠 3.20 ± 1.03 ;空肠和回肠 1.80 ± 0.92 ;大肠 2.60 ± 1.71 。以 t -检验,十二指肠与大肠间 $t = 3.28 > t_{0.05}$,差异显著,而十二指肠与空、回肠及大肠与空、回肠间差异不显著。空、回肠的内分泌细胞密度很低,以致在电镜下很难找到其细胞。嗜银细胞

的形态多样,十二指肠处有卵圆形、短柱状的(图版 I:1),有的可见明显胞突。空肠、回肠和大肠处多数为圆梭形或呈长梭形(图版 I:2),嗜银细胞主要位于上皮细胞之间,在肠腺上皮和肠粘膜固有层结缔组织中亦有分布,且这类细胞外可见有分泌颗粒(图版 I:1)。

电镜下,内分泌细胞胞质内充满圆形分泌颗粒,颗粒有界膜包围,有的可见明显的空晕。颗粒与核分置细胞两端或一侧,细胞中有丰富的线粒体和粗面内质网(图版 I:3,4)。十二指肠、空肠和回肠嗜银细胞内分泌颗粒较小,约 $0.21\ \mu\text{m}$,且分布密集;大肠嗜银细胞颗粒稍大,约 $0.24\ \mu\text{m}$ 。根据细胞的结构特点,多疣壁虎肠道嗜银细胞可分为两种类型,一种为开放型,细胞大致成纺锤形,顶端达到肠腔,腔面有少量的微绒毛,呈指状突起伸入肠腔;细胞顶部可见内分泌颗粒呈圆形或短椭圆形,数量较少,颗粒周围有明显空晕,有发达的粗面内质网和高尔基体,分泌颗粒散布于整个细胞中,但在细胞的近腔一端分泌颗粒较集中(图版 I:3);该型细胞主要分布于大肠中。另一种为闭合形,细胞镶嵌在相邻的非颗粒细胞之间,其顶端不到达肠腔(图版 I:4~6);该型细胞在整个肠道中均有分布,但在大肠中,有的分泌颗粒呈多角形,该型细胞从其分泌颗粒分布和细胞结构特点来看,有 3 种不同情况:(1)细胞内分泌颗粒仅分布于细胞的一侧,胞内线粒体发达,直径可达 $0.58\sim 0.94\ \mu\text{m}$,胞内有少量的空泡,在近胞核处,可见有微管(图版 I:4);(2)细胞内分泌颗粒数量较多,散生于整个细胞中,线粒体小,直径约 $0.31\sim 0.36\ \mu\text{m}$,胞内空泡非常发达(图版 I:5);(3)内分泌细胞体夹挤在其它细胞之间,分泌颗粒稀少而小,直径仅 $0.19\ \mu\text{m}$,但线粒体和内质网均较发达(图版 I:6)。

3 讨 论

肠道嗜银细胞属内分泌细胞类,已有较多的研究,对于其密度分布规律,黄威权等将哺乳动物的嗜银细胞分布归纳为 3 种类型^[3],但非哺乳动物中仅见有 2 种类型:一种类型(本文称

I 型),十二指肠数量最多,向后递减。另一种类型(本文称 II 型),十二指肠和大肠数量多,即头尾两端多,中肠较少,即呈“U”形分布。在 4 种无胃真骨鱼^[5]、花背蟾蜍^[6]等观察到的结果倾向于第一种观点。而韩昭雪研究变色沙蜥和草原沙蜥与第二种观点一致^[1]。

研究显示多疣壁虎的肠道嗜银细胞在十二指肠和大肠密度较高,与韩昭雪研究的蜥蜴类相似,应属 II 型(表 1)。脊椎动物胃肠道中的嗜银细胞的内分泌作用已普遍被接受。且主要分泌 5-羟色胺(5-HT),能刺激胃肠粘液分泌、平滑肌收缩和血管扩张,对消化功能有很强的作用^[7];杨贵波等在大鼠的研究中认为,改变食物组成不仅影响胃肠的大体形态,也影响胃肠内分泌细胞的数量和分布;在动物进化过程中,一个种群中胃肠内分泌细胞的数量和分布会产生与其食性相关的适应。长期自然选择的结果,导致不同食性的物种胃肠内分泌细胞的数量和分布型不同^[8]。爬行动物在脊椎动物的演化中第一个实现可完全脱离水环境生活,这与其机体的各种保水性构造分不开,嗜银细胞通过分泌胃肠激素或胺类物质能刺激肠道平滑肌收缩和血管扩张,对消化和吸收功能有很强的调节作用^[7]。而且大肠中内分泌细胞密度的高低、数量的多少,可能与动物对水分的保持等有着某种联系。从表 1 中可看出,两种蜥蜴及多疣壁虎主要栖居于平原建筑物内及附近地区,以捕食各种昆虫为生,缺水的环境和少水的食物要求其必须有强大的保水功能。而无胃真骨鱼、两栖类蟾蜍与进化程度较高的爬行动物扬子鳄都与水环境的关系较密切;它们的肠嗜银细胞的分布型均为 I 型^[5,6,9];由此可推论,嗜银细胞的分布型与动物进化的关系不大。从食性的角度来分析,肉食性的扬子鳄与鱼类的食性差别较大,但它们嗜银细胞的分布型则是相似的。唐晓雯等在对不同的脊椎动物研究中也证明,消化道内 5-HT 免疫染色细胞密度并不与动物进化呈平行关系,而可能与生活环境有关^[9]。大肠的主要功能是水分的吸收,因而多疣壁虎同荒漠中的沙蜥一样,都生活在比

较干燥的环境中,大肠嗜银细胞密度较高,是否增强了其吸收水分的功能,与动物保持水分的功能有关?从目前的结果来说,在非高等的脊椎动物(鱼、两栖及爬行动物)中,嗜银细胞的分布型与其生境有一定的相关性,但鉴于目前被研究动物的种类有限,该结论还有待于进一步的研究。

表 1 不同动物肠嗜银细胞分布型比较

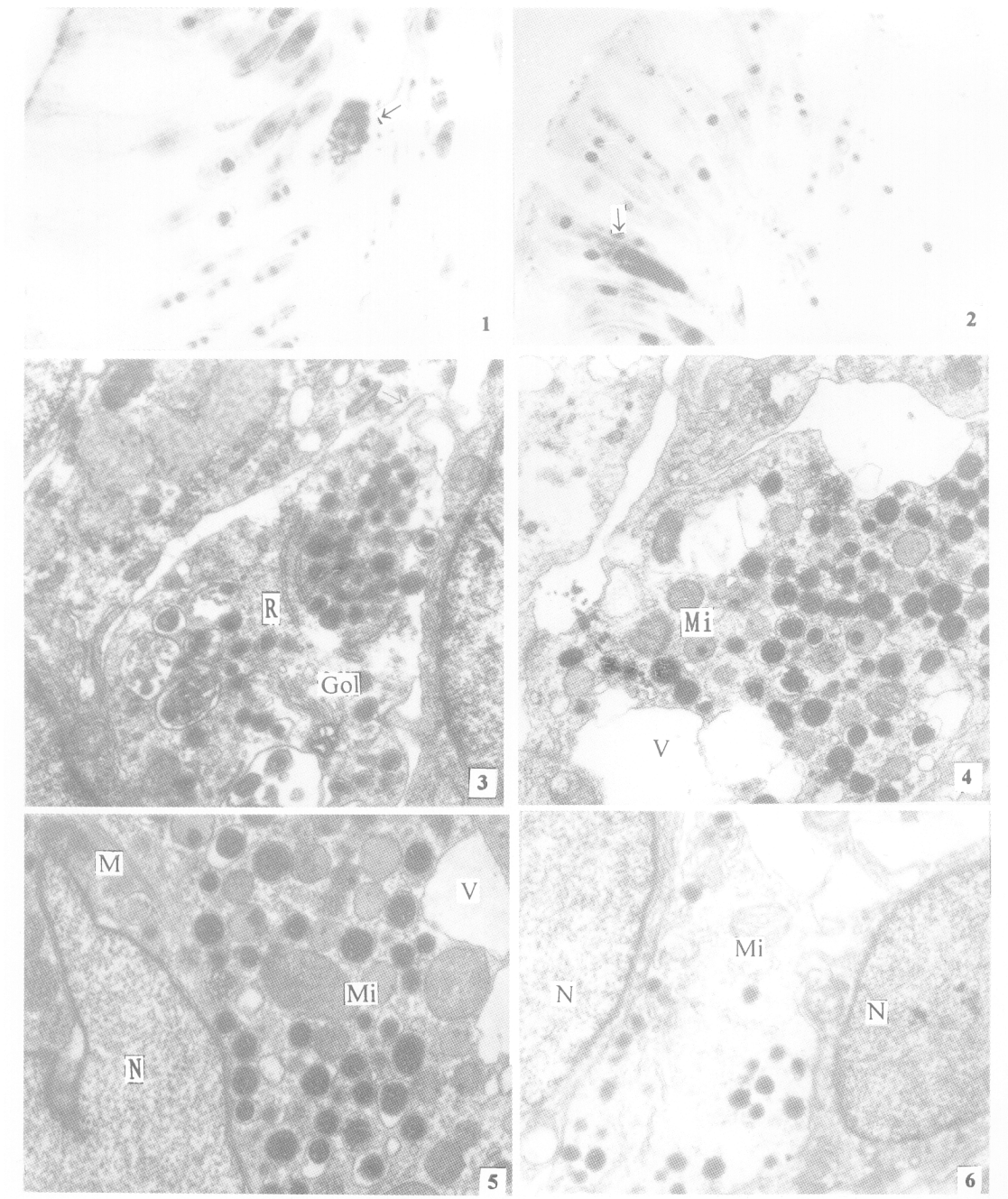
种类	食性	生态型	分布型	文献
无胃真骨鱼	草食、杂食	水生	I	[5]
中华蟾蜍 <i>Bufo bufo gargarizans</i>	昆虫、蠕虫	水陆两栖	I	[4]
花背蟾蜍 <i>Bufo raddei</i>	昆虫、蠕虫	水陆两栖	I	[6]
草原沙蜥 <i>Phrynocephalus frontalis</i>	昆虫	陆栖	II	[1]
变色沙蜥 <i>Phrynocephalus przewalskii</i>	昆虫	陆栖	II	[1]
扬子鳄 <i>Alligator sinensis</i>	肉食	水栖	I	[9]
多疣壁虎 <i>Gekko japonicus</i>	昆虫	陆栖	II	本文

嗜银细胞可接受多种物理和化学刺激,从细胞的超微结构看,多疣壁虎肠粘膜上皮细胞之间的嗜银细胞有较长胞突直接与肠腔联系,且顶部有微绒毛分布,可能主要感受肠腔化学刺激;而上皮基部或固有层结缔组织中的嗜银细胞可能主要感受局部组织内环境变化引起的刺激而分泌。多疣壁虎嗜银细胞形态多样,为消化道内分泌细胞的作用方式提供了形态学依据。生理学实验表明,消化道内分泌细胞可能直接向消化腔释放激素。本研究在壁虎肠上皮嗜银细胞中发现一些细胞腔面顶部有分泌颗粒,进一步证实了消化道内分泌细胞具外分泌功能。研究还发现壁虎肠上皮基部和固有膜结缔组织中的一些嗜银细胞外有分泌颗粒,这又说明消化道内分泌细胞具旁分泌作用。有的嗜银细胞有明显的胞突,与神经细胞类似,为 Pearse 的散在神经内分泌学说提供了佐证。

在对多疣壁虎的内分泌细胞超微结构的观察中,多例个体中都观察到很多空泡状结构,这种是细胞的固有结构,还是人工机械损伤造成的?有待进一步研究。关于内分泌细胞的类型,在哺乳类中,嗜银细胞的超微结构有 3 种类型^[10],产生的激素略有不同。但在多疣壁虎的超微结构中观察到两种类型的内分泌细胞,从细胞超微结构来看,其分泌特点分别是内分泌型和外分泌型。在内分泌型的细胞中我们观察到了 3 种形态的细胞,多疣壁虎十二指肠和大肠的嗜银细胞内颗粒大小、密度和形态不同,提示其亦可能有多种分泌类型的细胞,在十二指肠和大肠分别产生不同的激素调节相应的消化和吸收活动。但在多疣壁虎消化道内究竟存在哪些类型的内分泌细胞,各自的分泌性质是什么,还有待免疫组织化学的研究。

参 考 文 献

- [1] 韩昭雪. 蜥蜴胃肠嗜银细胞的分布及形态学观察. 兰州大学学报, 1992, 29(2): 122~126.
- [2] 曾小鲁. 实用生物学制片技术. 北京: 高等教育出版社, 1989. 177~178.
- [3] 黄威权, 黄荫乔, 王文超等. 大鼠小肠嗜银、亲银细胞的分布及形态学观察. 解剖学报, 1985, 16(4): 412~416.
- [4] 李叔长. 中华蟾蜍消化道嗜银细胞的分布及形态学观察. 生物技术, 1997, 7(2): 27~29.
- [5] 方之平, 潘黔生. 四种无胃真骨鱼肠嗜银细胞的分布及形态学. 见: 中国动物学会主编, 中国动物学会成立六十周年纪念论文集. 北京: 科学技术出版社, 1994. 47~53.
- [6] 韩昭雪. 花背蟾蜍胃、肠嗜银细胞和亲银细胞的分布及形态学观察. 兰州大学学报(自然科学版), 1990, 26(3): 114~116.
- [7] Solcia, E., C. Capella, G. Vassallo *et al.* Endocrine cells. *Int. Rev. Cytol.*, 1975, 42: 223~286.
- [8] 杨贵波, 王平. 改变食物组成对大鼠胃肠道嗜铬细胞的影响. 动物学报, 1997, 43(1): 55~60.
- [9] 张盛周, 吴孝兵, 陈壁辉等. 扬子鳄消化道嗜银细胞的分布和形态学观察. 动物学杂志, 1999, 34(3): 31~34.
- [10] 唐晓雯, 郑一守. 不同脊椎动物消化道内 5-羟色胺免疫染色细胞的分布. 动物学研究, 1991, 12(3): 293~298.



1. 十二指肠固有膜中椭圆形嗜银细胞(↑)×1 200; 2. 大肠上皮细胞中长杆状嗜银细胞(↑)×1 200; 3. 大肠开放型内分泌细胞 →:指状突起×17 000; 4. 十二指肠闭合型内分泌细胞×15 000; 5. 大肠闭合型内分泌细胞×17 000; 6. 大肠闭合型内分泌细胞×17 000

R:粗面内质网; Gol:高尔基体; Mi:线粒体; V:空泡; N:细胞核; M:维管束