

# 粗糙沼虾精巢发育的组织学\*

邓道贵 胡艳玲

(淮北煤炭师范学院生物学系 安徽淮北 235000)

**摘要:** 利用光镜技术,对粗糙沼虾精巢发育进行了研究。根据精子发生过程中每种生殖细胞所占的比例和发生的次序,并结合精巢的形态特征,把精巢发育过程分为五个时期,即精原细胞期、精母细胞期、精细胞期、成熟精子期及退化期。精原细胞期,精巢小,透明乳白色,生精小管内的生殖细胞以精原细胞为主;精母细胞期:精巢体积增大,半透明乳白色,主要由处于初级精母细胞和次级精母细胞阶段的生殖细胞组成;精细胞期,精巢体积继续增大,颜色加深,生精小管内的生殖细胞以精细胞为主;成熟精子期,精巢体积可达最大,紫红色,生精小管内充满着成熟的精子;退化期:精巢体积减小,半透明乳白色,生精小管内的成熟精子几乎排空。

**关键词:** 粗糙沼虾;精巢发育;组织学

中图分类号:Q954 文献标识码:A 文章编号:0250-3263(2002)03-62-03

## Histology of the Testis Development in *Macrobrachium asperulum*

DENG Dao-Gui HU Yan-Ling

(Department of Biology, Huaibei Coal Industry Teachers College Huaibei 235000, China)

**Abstract:** Histology of the testis development of *M. asperulum* has been studied with light microscopy. According to the quantity and forming sequence of spermatogenic cells, and the shape and structural characters of testis, the development of the testis can be classified into five stages: spermatogonium phase, spermatocyte phase, spermatid phase, mature sperm phase and deteriorated phase. The testis at spermatogonium phase is small and transparent, and the spermatogenic cells in seminiferous tubule primarily consist of spermatogonia; The testis at spermatocyte phase develops, and is translucent, and the spermatogenic cells in seminiferous tubule are primarily composed of primary spermatocytes and secondary spermatocytes. The testis at spermatid phase develops continually, and is deep in color, and the spermatogenic cells in seminiferous tubule are primarily composed of spermatids. The testis at mature sperm phase get to the biggest in volume, and is purple, and the spermatogenic cells in seminiferous tubule are almost composed of mature sperms. The testis at deteriorated phase reduces in volume, and is translucent, and the mature sperms in seminiferous tubule have almost been extruded.

**Key words:** *Macrobrachium asperulum*; Testis development; Histology

粗糙沼虾(*Macrobrachium asperulum*)是我国重要的一种淡水经济虾类。近年来虾类养殖正蓬勃发展,亟待要求解决其繁殖生物学的问题。国内外有关虾蟹类雄性生殖系统研究已较多<sup>[1-5]</sup>,但关于粗糙沼虾精巢发育的研究尚未见报道。本文对粗糙沼虾精巢发育的组织学进行了研究,旨在为沼虾类人工养殖提供有价值的资料。

## 1 材料与方法

实验用虾于1998年6月~1999年5月购于安徽淮

\*安徽省教育厅自然科学基金(No.2000JL196),淮北煤炭师范学院科研计划项目资助;

第一作者介绍 邓道贵,32岁,男,讲师,硕士;研究方向:淡水无脊椎动物生殖生物学;E-mail: dengdg@263.net。

收稿日期:2000-09-10,修回日期:2002-03-06

北市农贸市场,每月底取材一次。实验室暂养几天后,迅速解剖,取出精巢。Bouin's液固定,酒精脱水,石蜡包埋。切片厚度 $7\mu\text{m}$ ,H.E染色,Olympus BX-60显微镜观察并摄影。

## 2 结果

**2.1 形态解剖** 粗糙沼虾精巢一对,表面多褶皱,位于胃的后方,肝胰腺的上方。精巢前端愈合,末端分离。性成熟时精巢可延伸至腹中部。在精巢前端两侧近1/3处伸出一对输精管,由雄性生殖孔开口于第五步足基部内侧(图版 I:1)。精巢早期较小,为乳白色,而后颜色逐渐加深,直至为紫红色,体积也逐渐增大。

**2.2 组织学** 精巢外被结缔组织薄膜。从横切面上看,内部由同样的结缔组织围成许多生精小管,小管之间有血窦。生发区位于生精小管的一侧。精原细胞由生发区向管腔内增殖,依次发育成初级精母细胞、次级精母细胞、精细胞和成熟的精子。精原细胞圆形或椭圆形,直径约 $15\sim 17\mu\text{m}$ ;核圆,直径约 $10\sim 13\mu\text{m}$ ,染色质呈颗粒状,强嗜碱性(图版 I:2)。初级精母细胞近圆形,直径约 $13\sim 15\mu\text{m}$ ;核圆,直径约 $7\sim 10\mu\text{m}$ ,染色质聚集呈块状,多分布于核膜边缘,嗜碱性强(图版 I:3,4)。初级精母细胞进行减数分裂,产生次级精母细胞。次级精母细胞近圆形,直径约 $11\sim 13\mu\text{m}$ ;核圆,直径约 $10\mu\text{m}$ ,染色质浓,强嗜碱性(图版 I:5)。精细胞近圆形,直径约 $7\mu\text{m}$ ;核圆,直径约 $5\mu\text{m}$ ,染色质均匀分布,充满在核内,嗜碱性强(图版 I:6,7)。精子由盘形的主体部和刺状的棘突组成,棘突由主体部伸出,整个精子呈图钉状,全长约 $13\mu\text{m}$ (图版 I:8)。营养细胞多呈长椭圆形,核形状不规则,一般染色质浓,嗜碱性强。它们常位于生精小管边缘或散布于精母细胞或精细胞中(图版 I:4,6,9)。

**2.3 精巢发育分期** 根据精子发生中每种生殖细胞所占的比例和发生的次序以及精巢的形态特征,把精巢发育分为以下五个时期。

**2.3.1 精原细胞期** 精子发生处在精原细胞阶段。精巢小,呈透明乳白色。生精小管内充满着精原细胞,包围精巢的结缔组织膜较厚。生精小管内的营养细胞少。发育后期,在生精小管内侧,有少数精原细胞开始向初级精母细胞过渡(图版 I:2)。

**2.3.2 精母细胞期** 主要由处于初级精母细胞和次级精母细胞阶段的生殖细胞组成,同时还含有一定数量的精原细胞和精细胞。精巢体积增大,呈半透明乳白色,表面分布有少量的紫色斑点。营养细胞明显增多,分布在生精小管四周以及精母细胞周围。生精小管逐

渐变大,管壁上皮扁平状,生发区内细胞形态复杂,但精母细胞占优势,管腔中有少量精细胞(图版 I:3,4,5)。

**2.3.3 精细胞期** 生精小管内以精细胞为主。精巢体积进一步增大,颜色进一步加深。生精小管管径继续变大,管壁结缔组织变薄,营养细胞散布在精细胞之中。另外,生发区变小,但仍存在一些精原细胞和精母细胞。管腔变大,腔内有少量的成熟精子(图版 I:6,7)。

**2.3.4 成熟精子期** 此期的主要特点是生精小管内充满着成熟的精子,管腔内还含有一定数量的精母细胞和精细胞,精原细胞较少见。精巢充分发育,可延伸至腹中部。生精小管管腔可达最大值,几乎占满整个生精小管,腔内充满成熟精子。生发区体积进一步减小,其内分布少量的精原细胞和精母细胞。生精小管管壁薄(图版 I:8)。

**2.3.5 退化期** 此期的主要特点是生精小管内的成熟精子几乎排空。除生发区位置有少量的精原细胞外,生精小管呈空泡状。残存的精原细胞开始恢复增殖。精巢表面褶皱增多、退化;呈半透明乳白色,表面有少量的紫色斑点。营养细胞位于生精小管四周(图版 I:9)。

## 3 讨论与结语

粗糙沼虾精巢是由结缔组织包围了许多生精小管而成,在小管之间含有血窦。生发区位于生精小管的一侧,另一侧为单层扁平上皮,这与中华绒螯蟹<sup>[2]</sup>和中国对虾<sup>[3]</sup>相似。粗糙沼虾的精子发生为非同步性,精原细胞由生发区产生,并向管腔内逐步进行分化增殖,发育成不同细胞类型的生殖区域,从而保证精子的持续供给,为沼虾的多次交配繁殖提供了物质基础。

粗糙沼虾精巢发育具有明显的季节变化。6~7月孵出的虾苗在8~9月时,生精小管管壁上皮厚,生发区内精原细胞较多,管腔小。8月23日取材发现,生精小管中的大部分精原细胞处于分裂中期。10~11月份,精巢迅速增长,生精小管管径逐渐变大,管壁上皮呈扁平状,生发区内精母细胞占优势,管腔中有少量精细胞。12月精巢发育处于停滞状态。到翌年1月,精巢体积不再增大,主要是生殖细胞的充分发育。生精小管内的生发区变小,管腔扩大,内含较多的精子。2月,精巢已充分发育完全,生精小管内充满着成熟精子,并逐渐向输精管内排入。研究发现,2月底有较大部分的雄虾精巢内生精小管呈空泡状,成熟精子几乎全部排入输精管中,末端输精管内精荚已形成,雄虾等待交配

排精,部分雄虾精巢出现退化。3月份,生发区内精原细胞恢复增殖、分化。

根据观察结果,作者认为用于人工繁殖的粗糙沼虾,亲虾的选种应放在10月份。亲虾给予充分喂养,加速其性腺发育,以便绝大多数亲虾能在2月份进行交配受精,保证育苗的顺利进行。已有两次交配产卵并孵化出幼苗的亲虾应及时捕捞上市,以防大批交配的亲虾死亡,减少经济损失。

## 参 考 文 献

[1] 邓道贵,谈奇坤.粗糙沼虾雄性生殖系统的组织学研究.

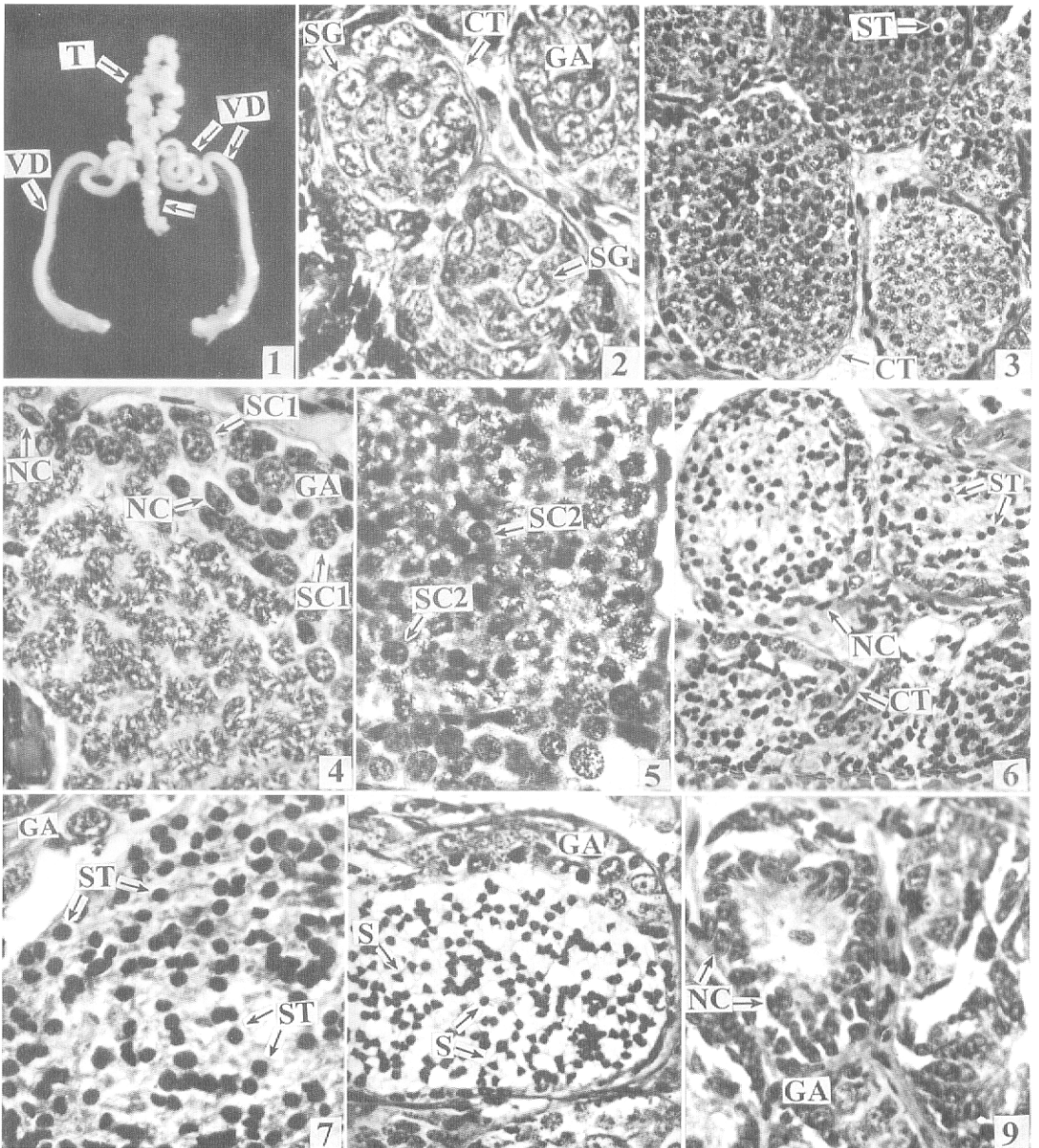
安徽师大学报(自然科学版),1997,20(2):150~153.

[2] 堵南山,薛鲁征,赖伟.中华绒螯蟹雄性生殖系统的组织学研究.动物学报,1988,34(4):329~335.

[3] 陈隽,崔维喜.中国对虾雄性生殖系统的结构及发育.动物学报,1986,32(3):255~259.

[4] 陈隽,邢东方.中国毛虾生殖系统的组织学和组织化学.见:中国动物学会编,甲壳动物论文集.北京:科学出版社,1985.156~160.

[5] Chow S, Ogasawara Y, Taki Y. Male reproductive system and fertilization of the palaemonid shrimp, *Macrobrachium rosenbergii*. *Bull Jap Soc Scient Fish*, 1982,43:177~183.



1.粗糙沼虾雄性生殖系统×2.5; 2.精原细胞期×132; 3.精母细胞期×66; 4.精母细胞期的一个生精小管×132;  
 5.精母细胞期的一个生精小管×132; 6.精细胞期×66; 7.精细胞期的一个生精小管×132; 8.成熟精子期的一个生精小管×132; 9.退化期×132

CT: 结缔组织; NC: 营养细胞; GA: 生发区; S: 精子; SC1: 初级精母细胞; SC2: 次级精母细胞; SG: 精原细胞; ST: 精细胞; T: 精巢; VD: 输精管