

中华蟾蜍、黑斑蛙冬眠期与非冬眠期 消化管嗜银细胞的比较

楚德昌 邓振旭

(菏泽师范专科学校生物学系 菏泽 274015)

摘要: 以改良龙桂开银染法与 Fortana-Messon 银染法制作冬眠期与非冬眠期中华蟾蜍、黑斑蛙消化管各部组织切片, 观察、测量与比较这两种无尾两栖动物冬眠期与非冬眠期消化管嗜银细胞的形态、密度与分布。结果表明: 无论冬眠期还是非冬眠期两种动物消化管嗜银细胞的形态、分布规律相似, 嗜银细胞的形态与其所在部位及其颗粒分泌方向有关, 嗜银细胞在胃幽门处有明显的密度高峰; 两种动物消化管嗜银细胞的分布范围、形状在冬眠期与非冬眠期相似, 但冬眠期嗜银细胞的密度和嗜银细胞内的嗜银颗粒密度高于非冬眠期, 提示这两种动物冬眠期消化管内分泌机能有一定的贮备。

关键词: 冬眠; 非冬眠; 嗜银细胞; 两栖动物

中图分类号: Q954 **文献标识码:** A **文章编号:** 0250-3263(2004)01-21-04

Argentaffine Cells in Digestive Tract of Hibernating and Non-hibernating *Bufo gargarizans* and *Pelophylax nigromaculata*

CHU De-Chang DENG Zhen-Xu

(Biology Department, Heze Teachers College, Heze 274015, China)

Abstract: Objective: To observe and compare the configuration and distribution of argentaffine cells in digestive tract of hibernating and non-hibernating Anura Amphibians. Methods: each part of digestive tract of hibernating and non-hibernating *Bufo gargarizans* and *Pelophylax nigromaculata* was routinely embeded with paraffin, ferrially sectioned and stained with improved LONG Guikai's and Fortana-messon's silvermethod. The configuration, distribution and density of the argentaffine cells in digestive tract were observed. Results and conclusions: 1. The distribution and configuration of the argentaffine cells in digestive tract of *Bufo gargarizans* is similar to that of *Pelophylax nigromaculata*. The configuration of argentaffine cells is related to their position and secreting direction of argentaffine granules. The argentaffine cells were densely populated in pylorus; 2. The distribution, density and configuration of the argentaffine cells in digestive tract of the two Anura Amphibians in hibernation period is similar to that in non-hibernation period, but the density of the argentaffine cells and the density of argentaffine granuals in the argentaffine cells were higher in hibernation period than in non-hibernation period, suggesting that endocrinic function of the digestive tract is more reserved in hibernation period.

Key words: Hibernation; Non-hibernation; Argentaffine cell; Amphibians

动物消化管浸银染色是研究动物消化管内分泌细胞的常规方法之一,为了探索两栖动物消化管嗜银细胞的形态与分布规律和其在冬眠期的变化,作者对中华蟾蜍(*Bufo gargarizans*)、黑斑蛙(*Pelophylax nigromaculata*)冬眠期与非冬眠期消化管嗜银细胞的形态、分布范围与密度进行了观测。

1 材料与方法

1.1 实验动物 2002年5、6月野外捕捉黑斑蛙、中华蟾蜍(中华蟾蜍指名亚种, *B. g. gargarizans*)作为非冬眠期实验动物。2002年9月初野外捕捉即将冬眠的黑斑蛙、中华蟾蜍(同上),在近自然条件下让其自然冬眠,2003年1月取出作为冬眠期实验动物。

1.2 取材与固定 非冬眠期黑斑蛙、中华蟾蜍各选取6只,黑斑蛙体重为40~60 g,中华蟾蜍体重为100~140 g,杀死后取消化管全长,用任氏液冲洗消化管内容物,并按自然长度固定于支持物上,用注射器向消化管各段内注入4%甲醛水溶液至中等充盈程度,而后入4%甲醛水溶液固定60 h以上。冬眠期黑斑蛙、中华蟾蜍各选取6只,黑斑蛙体重为40~56 g,中华蟾蜍体重为100~140 g,取材与固定方法同非冬眠期。

1.3 染色 非冬眠期材料与冬眠期材料均以改良龙桂开银染法^[1]进行组织块浸银染色。主要步骤是:剪取固定后的各动物消化管各段,水洗24 h,而后入10%的AgNO₃水溶液,在37℃下浸银3 d,取出速洗后再入氨银溶液浸银4 h,最后入6%甲醛水溶液还原24 h。

1.4 包埋与切片 非冬眠期与冬眠期材料染色后均常规脱水、二甲苯透明、石蜡包埋,每段材料均切6张切片,切片厚均为6 μm。胃贲门、胃幽门处采取纵切方式,以便观察食管至胃贲门和胃至十二指肠的结构变化,及其嗜银细胞密度的变化,其它部位均采取横切方式。

1.5 观察与统计 非冬眠期与冬眠期材料观察与统计方法一致。在光镜下以尺形目镜测微尺与网格目镜测微尺结合测量有嗜银细胞分布

的粘膜上皮、固有膜面积,为减小误差,均测量整张切片中含嗜银细胞的相应结构的全部面积,和计数整张切片内嗜银细胞总数,以每平方毫米相应结构内嗜银细胞个数的平均值±标准差表示嗜银细胞的密度。对中华蟾蜍、黑斑蛙在非冬眠期与冬眠期的消化管相同部位嗜银细胞密度均值进行差别显著性检验。

1.6 对照染色 取固定后的非冬眠期黑斑蛙胃体、小肠中段,进行常规脱水、二甲苯透明、石蜡包埋,横切,厚6 μm,以Fortana-Messon银染法染色^[1],与改良龙桂开浸银染色法染色效果进行对比。

2 结 果

非冬眠期黑斑蛙胃体、小肠中段用改良龙桂开浸银染色法染色效果与Fortana-Messon银染法对比,嗜银细胞形态与密度未见差别,用改良龙桂开浸银染色法染色后组织更显清亮,嗜银细胞内嗜银颗粒着色更深、更显清晰。

2.1 嗜银细胞的分布范围 不论冬眠期还是非冬眠期中华蟾蜍消化管嗜银细胞的分布范围与黑斑蛙相同,并且在冬眠期两种动物消化管嗜银细胞的分布范围均与非冬眠期相同。从食管至大肠末段均有嗜银细胞分布,在食管嗜银细胞分布于粘膜上皮和食管腺,食管上半稀少,越接近贲门密度越大;在胃部嗜银细胞分布于粘膜上皮和胃腺,嗜银细胞多集中于贲门腺、幽门腺和胃底腺浅层粘液细胞集中处(图1,2);在小肠与大肠分布于粘膜上皮(图3,4)。

2.2 嗜银细胞的形态 两种动物之间,两种动物冬眠期与非冬眠期之间相应消化管部位嗜银细胞形状与大小均未看出明显的差别,但两种动物冬眠期在胃贲门、胃体、胃幽门、小肠末段处嗜银细胞内嗜银颗粒密度明显增高。嗜银细胞的形态与其分泌颗粒排放方向在不同位置有明显不同,位于贲门腺、胃底腺深部的嗜银细胞多近似圆形、椭圆形,细胞周边常见其排放的分泌颗粒。位于幽门腺、胃底腺浅层粘液细胞之间或旁边的嗜银细胞形态多为半月形、弧形、长条形等(图1,2)。位于食管、胃、小肠、大肠粘

膜上皮之间的嗜银细胞多为长梭形、长颈瓶状等(图3,4)。多有长突起伸向管腔,长突起端常见有向管腔方向排放的分泌颗粒。嗜银细胞的大小在不同部位也有明显的差别,在胃部,嗜银细胞大小差别很大,贲门与幽门处,嗜银细胞体积较大者较多,胃体处嗜银细胞体积较小者

较多。在小肠,从小肠始端向末端方向,小肠前半嗜银细胞有逐渐减小、小肠后半又有逐渐增大的趋势。在大肠,从大肠始端向大肠末端方向嗜银细胞有逐渐减小的趋势。

2.3 嗜银细胞的密度 两种动物非冬眠期与冬眠期消化管嗜银细胞分布密度见表1。

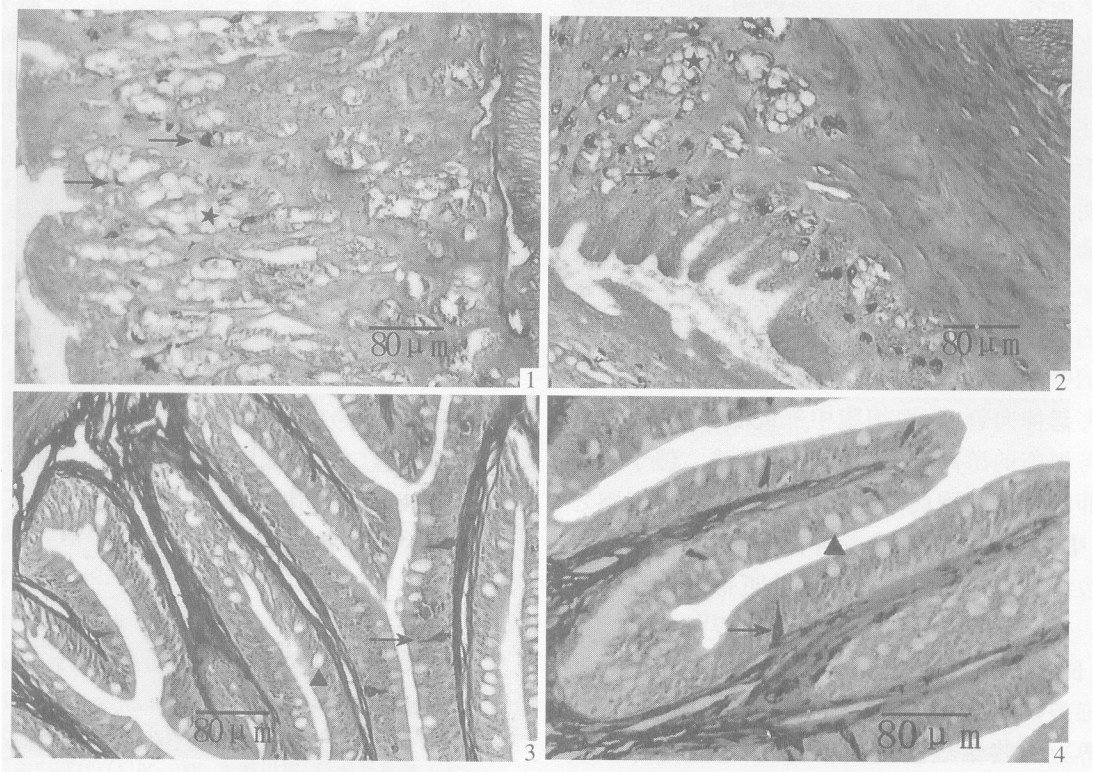


图1 中华蟾蜍非冬眠期胃体;图2 中华蟾蜍冬眠期胃幽门;
图3 黑斑蛙非冬眠期小肠始段;图4 黑斑蛙冬眠期小肠始段(×125)
→嗜银细胞;★粘液腺;▲杯状细胞

表1 中华蟾蜍与黑斑蛙消化管各段嗜银细胞密度(个/mm²)冬眠期与非冬眠期比较(n=6)

动物消化 道部位	非冬眠期 ($\bar{X} \pm S$)	冬眠期 ($\bar{X} \pm S$)	t	P	动物消化 道部位	非冬眠期 ($\bar{X} \pm S$)	冬眠期 ($\bar{X} \pm S$)	t	P
中华蟾蜍					黑斑蛙				
食管末段	18.43 ± 3.87	34.64 ± 4.72	5.56	<0.01	食管末段	18.96 ± 4.32	16.68 ± 1.47	1.23	>0.05
贲门	103.42 ± 11.23	122.28 ± 12.8	2.73	<0.05	贲门	21.75 ± 4.45	47.45 ± 4.06	10.45	<0.01
胃体	90.85 ± 5.84	102.44 ± 5.70	3.49	<0.01	胃体	13.60 ± 1.23	43.10 ± 4.64	7.68	<0.01
幽门	320.81 ± 25.42	420.24 ± 27.61	6.49	<0.01	幽门	140.65 ± 12.12	328.04 ± 19.78	19.78	<0.01
小肠始段	129.64 ± 10.77	148.43 ± 11.59	2.93	<0.05	小肠始段	75.49 ± 3.67	91.84 ± 10.79	3.52	<0.01
小肠中段	64.66 ± 5.63	96.81 ± 9.60	5.83	<0.01	小肠中段	48.52 ± 3.72	82.09 ± 6.06	11.58	<0.01
小肠末段	118.72 ± 7.77	146.25 ± 9.45	5.56	<0.01	小肠末段	195.46 ± 9.87	210.43 ± 12.37	2.32	<0.05
大肠始段	64.66 ± 5.60	106.52 ± 8.22	10.33	<0.01	大肠始段	102.91 ± 4.67	113.79 ± 13.52	1.86	>0.05
大肠末段	15.76 ± 2.30	22.09 ± 3.22	3.93	<0.01	大肠末段	34.75 ± 2.12	57.28 ± 4.76	10.57	<0.01

3 讨 论

两种无尾两栖动物消化管嗜银细胞形状、大小与分布范围在冬眠期与非冬眠期之间没有发现变化,但嗜银细胞的密度和嗜银细胞内的分泌颗粒密度在冬眠期均升高,这提示冬眠期动物消化管活动虽然都明显减弱,但两种动物消化管内分泌机能贮备反而有明显增加,这与动物冬眠期消化管运动潜能和对神经递质的敏感性大大提高的实验结果^[2]很相似。嗜银细胞的形状、大小与分布范围在两种动物之间也未见明显的差别,但两种动物嗜银细胞的形状、大小的观察结果提示,嗜银细胞的形态与其所在位置和其分泌颗粒排放方向有关,其大小与嗜银细胞各部位的密度呈正相关。位于粘膜上皮内的嗜银细胞多为长梭形或长颈瓶状,有一个长突起伸向管腔,而细胞中部或底部膨大,这可能与细胞的游离端受挤压较重有关。位于胃腺深部的嗜银细胞的分泌颗粒主要排放于细胞之间,嗜银细胞多没有突起伸向管腔,嗜银细胞受周边细胞挤压均匀而多表现为近似圆形或椭圆形。位于胃腺粘液细胞之间的嗜银细胞多为弧形、长条形等不规则形状,这可能是受胀满的粘液细胞挤压所致。胃贲门、胃幽门、小肠与大肠交界处是嗜银细胞密度较高处,也正是体积较大的嗜银细胞较多处;相反,食管、小肠中段、大肠末段是嗜银细胞密度低谷处,也正是体积较小的嗜银细胞较多处。

不少作者对动物消化管嗜银细胞进行了观察^[3-8],但对消化管嗜银细胞分布规律的结果有所不同,黄威权^[6]对哺乳动物消化管嗜银细胞分布规律的认识总结为三种情况,一是认为十二指肠分布密度高,消化管两端稀少;二是认为消化管头尾两端分布密度高,而中间稀少;三是嗜银细胞分布密度呈波浪形。张盛周等在扬子鳄消化管观察到嗜银细胞的分布规律接近第一种说法^[7]。从本实验结果看,两种无尾两栖动物消化管嗜银细胞都在胃幽门处有明显的密度高峰,并在胃贲门和小肠与大肠交界

处有相对不明显的密度高峰,这与笔者等^[8]在刺猬消化管观察结果接近。表面看两种动物的胃体并不是嗜银细胞的高密度区,但此处嗜银细胞集中于胃腺的浅层,若计算胃腺浅层三分之一面积内的嗜银细胞密度,中华蟾蜍非冬眠期为 178.48 ± 9.42 ,冬眠期为 212.14 ± 13.35 ;黑斑蛙非冬眠期为 93.54 ± 5.42 ,冬眠期为 134.14 ± 9.27 ,由此数据可见胃体嗜银细胞密度并不低于贲门,而呈现从贲门、胃体至幽门逐步升高的趋势。嗜银细胞是内分泌细胞,其分泌激素一般认为主要是调节消化管的运动、消化腺分泌与粘膜层上皮的生长。从本实验结果中嗜银细胞密度高峰的位置和体积较大嗜银细胞的分布情况看,嗜银细胞的密度、体积大小均与消化管肌层厚度和粘液腺密度呈正相关,在贲门、幽门、回肠与大肠交界处嗜银细胞分布密度较高,体积最大,这三个部位正都是肌层与粘液腺最发达(包括杯状细胞)的部位。胃腺浅层也是粘液腺最发达的部位,嗜银细胞也正是集中在胃腺浅层粘液细胞之间。

参 考 文 献

- [1] 芮菊生,杜懋琴,陈海明等.组织切片技术.北京:高等教育出版社,1980,132~133.
- [2] 楚德昌.冬眠期与非冬眠期刺猬小肠运动机能与对 Ad、Ach 敏感性比较.四川动物,2001,20(4):217~219.
- [3] Josephson R L, Altmann G G. Distribution of diazopositive (Argentaffin) cell in the small intestine of rats of various ages. *Am J Anat*, 1973, 136: 15.
- [4] Singh I. On argyrophile and argentaffin reactions in individual granules of enterochromaffin cells of the human gastrointestinal tract. *Journal of Anatomy*, 1964, 98(4): 497~500.
- [5] El-Salhy M, Grimelius L. The endocrine cells of the gastrointestinal mucosa of a squamate reptile. The grass lizard (*Mabuya quinquetaeniata*). A histological and immunohistochemical study. *Biomedical Research*, 1981, 1(6): 639~658.
- [6] 黄威权.大鼠小肠嗜银、亲银细胞的分布及形态学观察.解剖学报,1985,16(4):412~416.
- [7] 张盛周,吴孝兵,陈壁辉等.扬子鳄消化管嗜银细胞的分布及形态学观察.动物学杂志,1999,34(3):31~33.
- [8] 楚德昌,邓振旭.刺猬消化道嗜银细胞的分布及形态学观察.四川动物,2002,21(2):252~254.