

# 牦牛眼的动脉分布

邵宝平<sup>①</sup> 丁艳平<sup>①</sup> 俞红贤<sup>②</sup> 王建林<sup>①\*</sup>

(<sup>①</sup> 兰州大学生命科学学院 兰州 730000; <sup>②</sup> 青海大学畜牧兽医学院 西宁 810000)

**摘要:** 运用大体解剖学的方法研究了青藏高原牦牛(*Bos grunniens*)眼的动脉供应。为了显示从颈总动脉到眼的血液供应情况,在6个牦牛的颈总动脉内灌注乙醚-红色油画颜料(15:1)。结果表明,眼的动脉供应主要来源于眼内动脉、眼外动脉、颞浅动脉和颧动脉。眼内动脉在眼眶内与眼外动脉相吻合,其为睫状长动脉的主要来源,眼外动脉产生的分支供应眼背侧斜肌、泪腺区、上下眼睑和眼外侧角,并且参与了前硬膜外异网和眼异网的形成,眼异网发出许多分支供应眼直肌、眼背侧斜肌、眼球缩肌、上眼睑提肌和脉络膜,颞浅动脉发出分支供应眼外侧角、上下眼睑、泪腺区,而且和眼异网发出的泪腺动脉相互吻合;颧动脉起自眶下动脉,其分支供应上下和第三眼睑、眼腹侧直肌及内侧眼角。在6个标本中,眼的动脉分布左右基本相同。

**关键词:** 牦牛, 眼睛, 动脉供应

中图分类号: Q954 文献标识码: A 文章编号: 0250-3263(2005)03-99-05

## The Ophthalmic Artery Distribution in the Yak (*Bos grunniens*)

SHAO Bao-Ping<sup>①</sup> DING Yan-Ping<sup>①</sup> YU Hong-Xian<sup>②</sup> WANG Jian-Lin<sup>①</sup>

(<sup>①</sup> School of Life Science, Lanzhou University, Lanzhou 730000;

<sup>②</sup> School of Animal Science and Veterinary Medicine, Qinghai University, Xining 810000)

**Abstract:** The ophthalmic artery distribution in the Yak (*Bos grunniens*) in the Qinghai-Tibetan Plateau was studied by gross dissection. The solution of red oils in ether (15:1) was injected into the carotid artery (*A. carotis communis*) of six Yaks in order to visualize the blood supply to the eye from the carotid artery. The supply came from the internal ophthalmic, external ophthalmic, superficial temporal and malar arteries. The internal ophthalmic was one of source of the posterior long ciliary artery. The external ophthalmic artery gave rise to branches to supply the dorsal oblique muscle, lacrimal gland, superior and inferior eyelids and the lateral angle of the eye, and to take part in the formation of the rostral epidural rete and ophthalmic rete mirabile. The ophthalmic rete mirabile gave off many branches to supply the rectus muscles of the eye, dorsal oblique and retractor oculi muscles, levator muscle of the superior eyelid, and the choroids. The superficial temporal artery detached off some branches to supply the lateral angle of the eye, the superior eyelid, the inferior eyelid, the lacrimal gland and anastomosed with the lacrimal artery of the ophthalmic rete mirabile. The malar artery was one of the branches derived from the infraorbital artery, and its branches supplied the inferior, superior and third eyelids, ventral oblique muscle, and the medial angle of the eye. There were no obvious anatomical differences between the arterial distributions of the eye of the six specimens presented in both antimeres.

**Key words:** Yak (*Bos grunniens*); Eye; Arterial supply

基金项目: 高等学校优秀青年教师教学科研奖励计划资助, 兰州大学干旱农业生态教育部重点实验室开放课题基金资助;

\* 通讯作者, E-mail: jlwang@lzu.edu.cn;

第一作者介绍: 邵宝平, 男, 博士研究生, 研究方向: 动物形态学, E-mail: shaobp03@st.lzu.edu.cn.

收稿日期: 2004-09-27, 修回日期: 2005-03-17



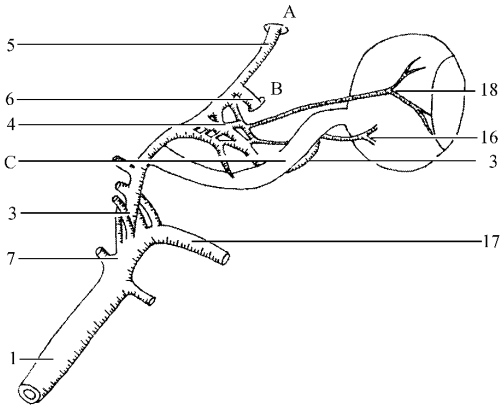


图 2 牦牛右眼眼异网分支和分布的模式图(外侧面观)

A. 眶上孔; B. 筛孔; C. 视神经; 1. 颈动脉; 3. 眼外动脉;  
4. 眼异网; 5. 眶上动脉; 6. 筛外动脉; 7. 上颌动脉; 16.  
睫状后短动脉; 17. 颊动脉; 18. 泪腺动脉

肌和眼内侧角。另外一条向上向前沿着眼背侧斜肌内侧面延伸,进入上眼睑的结膜被,供应眼内侧直肌、眼背侧斜肌、上眼睑、结膜表面和眼眶脂质体。

**2.3 眼异网(Rete mirabile ophthalmicum)** 眼异网是由眼外动脉形成,一小部分位于眼背侧直肌和眼外侧直肌之间;大部分位于眼球缩肌和眼背侧直肌腹侧部之间(图 1, 2)。眼异网发出许多肌支供应眼直肌、眼球缩肌和上眼睑提肌。泪腺动脉是起于眼异网的较大的分支,沿着眼背侧直肌与同名神经相伴行至泪腺区,在靠近泪腺区处与颞浅动脉的泪腺支相吻合,此后立即分成两条分支。一条是结膜动脉向内侧延伸至上眼睑结膜;另一条是睫状前动脉供应巩膜的背内侧部。

眼外动脉形成眼异网后,向内侧延伸至眼背直肌的腹部,被眼内侧直肌所覆盖,向前向内沿着眼球缩肌内缘延伸至视神经管,继续沿着视神经内侧向下向前延伸,最后与眼内动脉相吻合。此后,自后向前发出睫状长动脉、睫状短动脉、视网膜中动脉和一些肌支供应眼球。在一些标本中,睫状长动脉直接起源于眼异网,并且平行于视神经延伸至眼球,彼此有分支相互吻合。睫状长动脉从视神经腹侧行走至外侧,

再向前向外侧延伸至眼球赤道 1/2 处进入眼球,再继续在巩膜和脉络膜间延伸至角膜边缘,在此发出 3 条后睫状短动脉。其中一条与外睫状长动脉相伴、一条与内睫状长动脉相伴、另外一条围绕视神经或眼球赤道后侧进入眼球,供应角膜。视网膜中动脉起源于眼异网,并与外睫状长动脉或内睫状长动脉相伴行向视神经腹侧延伸,穿越筛状区供应角膜。

**2.4 颞动脉(A. malaris)** 颞动脉较粗大,直径约 2.50 mm,在翼腭窝前端靠近下颌孔由眶下动脉的主干发出(图 3),在有的标本起自腭降动脉。该动脉沿眶窝背侧向前延伸,供应眼球及其临近的组织。在其路径中发出了 3 条较大的分支和一些较小的分支。这 3 条大的分支分别为第三眼睑动脉、背内侧眼睑动脉和腹内侧眼睑动脉。

**2.4.1 第三眼睑动脉(A. palpebral tertiae)** 进入眼眶膜后,在腹侧眼直肌和内侧眼直肌间向外向前延伸,穿越副泪腺区,最后进入第三眼睑。

**2.4.2 背内侧眼睑动脉(A. palpebralis superior medialis)** 沿着眼球、上颌骨和泪骨眼眶面的外侧壁向背侧延伸,相继行经下斜肌内侧面和眶上孔前缘切迹,最后进入上眼睑,与颞浅动脉发出的同侧分支相吻合。

**2.4.3 腹内侧眼睑动脉(A. palpebralis inferior medialis)** 在眼球、上颌骨和颞骨眼眶面的外被之间向外侧延伸进入上眼睑前部并与颞浅动脉的外侧支相吻合。

**2.4.4 细小分支(R. minor)** 颞动脉沿途发出一些小分支供应眼眶脂肪、眶骨膜和上颌窦粘膜。

**2.5 颞浅动脉(A. temporalis superficialis)** 颞浅动脉为颈外动脉最末一支,在颞下颌关节后方发出,伴随同名静脉穿过腮腺、斜越颞弓和颞肌表面达眶上突后方(图 4)。此后发出进入眼眶的动脉为上、下眼睑外侧动脉和泪腺支。

**2.5.1 上眼睑外侧动脉(A. palpebralis superior lateralis)** 颞浅动脉的终支,与同名静脉伴行,向上延伸至眼眶的上缘,分布于上眼睑,具有分

支与颧动脉发出的同侧分支相吻合。

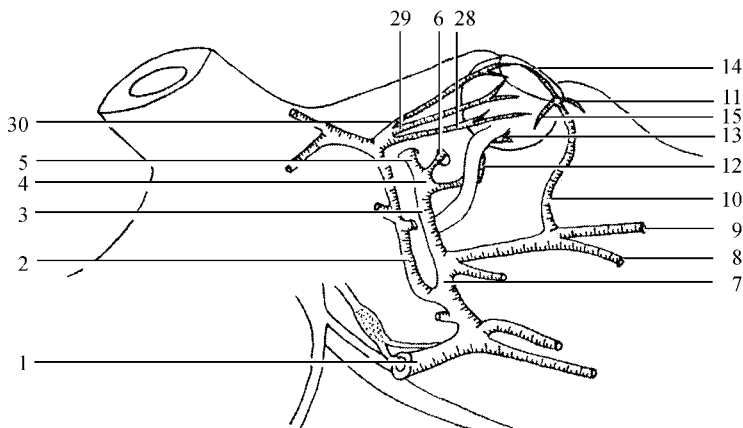


图3 牦牛右眼动脉来源和分布的模式图

1. 颈动脉; 2. 颧浅动脉; 3. 眼外动脉; 4. 眼异网; 5. 眶上动脉; 6. 筛外动脉; 7. 上颌动脉; 8. 腭降动脉; 9. 眶下动脉; 10. 颧动脉; 11. 第三眼睑动脉; 12. 眼外动脉; 13. 内侧睫状后长动脉; 14. 内上眼睑动脉; 15. 内下眼睑动脉; 28. 下眼睑外侧动脉; 29. 泪腺支; 30. 上眼睑外侧动脉

**2.5.2 下眼睑外侧动脉 (A. palpebralis inferior lateralis)** 较平滑,沿眶外侧向前延伸,分布于下眼睑,还有分支与颧动脉的外侧支相吻合。

**2.5.3 泪腺支 (R. lacrimalis)** 走向泪腺区,与眼背外侧静脉伴行伸向眶窝深处,分布于泪腺区,并与眼异网的分支泪腺动脉形成吻合支。

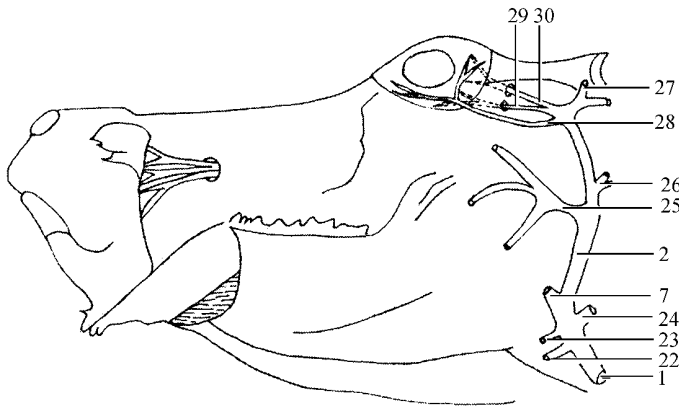


图4 牦牛左眼颧浅动脉分布的模式图

1. 颈动脉; 2. 颧浅动脉; 22. 面动脉; 23. 舌动脉; 24. 耳后动脉; 25. 面横动脉; 26. 耳前动脉; 27. 角动脉; 28. 下眼睑外侧动脉; 29. 泪腺支; 30. 上眼睑外侧动脉

### 3 讨论

研究表明,起源于眼外动脉和颧动脉供应牦牛眼动脉的分布和走向与公牛和水牛的基本相同<sup>[2,6]</sup>。但是,牦牛眼外动脉的分支与狗的不同,狗仅有一条分支向后穿过眶裂,在颅腔

内加入颈内动脉和脑膜中动脉<sup>[8]</sup>。

牦牛的筛外动脉发出的分支供应上下眼直肌、上眼睑结膜以及眼眶脂质体,这与双峰驼的基本相同<sup>[4]</sup>。但是,牦牛的眶上动脉在眼眶内没有发出任何分支,而是直接穿出眶上孔。

牦牛的眼异网的起源和分布基本与牛和水

牛的相同<sup>[2,6]</sup>,但与骆驼的存在明显差异,牦牛的眼异网和前硬膜外异网之间无任何直接联系。

由颞浅动脉发出供应眼睛的动脉的分支和走向在牦牛、牛、水牛以及双峰驼之间没有明显差异<sup>[2,4,6]</sup>。然而,马和猴子眼睛的动脉供应主要来自于面动脉、眼外动脉和眶下动脉<sup>[7]</sup>。

致谢 在采样过程中得到青海大学贾蓉莉等老师的热情帮助,特致谢。此外,对本实验室谢朝晖、张小兵和赵望鸿博士的帮助,也表示诚挚的谢意。

## 参 考 文 献

[1] Kanan C V. Observations on the distribution of external and internal ophthalmic arteries in the camel ( *Camelus*

*dromedaries* ). *Acta Anatomyca* ,1972 **81** :74 ~ 82.

- [2] Getty R M. The Anatomy of the Domestic Animals ,5th edn. Philadelphia ,London , Toronto :W B Saunders Company ,1975 ,980 ~ 981.
- [3] Smuts M S ,Bezuidenhout A J. Anatomy of the Dromedary. Oxford :Clarendon Press ,1987 ,155 ~ 156.
- [4] Wang J L. The arterial supply to the eye of the bactrian camel ( *Camelus bactrianus* ). *Veterinary Research Communications* ,2002 ,**26** :505 ~ 512.
- [5] Hideki Lmada ,Genzoh Isomura ,Ei-ichi Miyachi. Blood supply to the retina and the lens in the gerbil( *Meriones unguiculatus* ). *Anatomical Science International* 2003 **78** :36 ~ 41.
- [6] 《中国水牛》研究组主编. 中国水牛解剖学. 长沙 :湖南科学技术出版社 ,1984 ,186 ~ 188.
- [7] 谢铮铭编著. 驴马实地解剖. 北京 :农业出版社 ,1987 ,271 ~ 321.
- [8] 李育良编著. 犬体解剖学. 西安 :陕西科学技术出版社 ,1995 ,141 ~ 143.