

4种平胸鸟类腰荐部骨骼的比较

张子慧^① 侯连海^②

(^①首都师范大学生命科学院 北京 100037; ^②中国科学院古脊椎动物与古人类研究所 北京 100044)

摘要:对鹤鸵(*Casuarus casuarus*)、鸸鹋(*Dromaius novaehollandiae*)、美洲鸵鸟(*Rhea americana*)和鸵鸟(*Struthio camelus*)的腰荐部骨骼进行了对比。鸸鹋与鹤鸵在愈合荐骨的数目与构成、腰带的结构方面最为相似,均为开放式骨盆。美洲鸵鸟和鸵鸟均为非开放式骨盆,前者的坐骨大部愈合,后者的耻骨后角左右愈合。与突胸鸟类对比发现:平胸类的愈合荐骨相对较长,髂骨后翼狭窄、几乎垂直伸向下方;突胸鸟类的髂骨后翼宽阔、水平侧向伸展并微微向背方拱起。反映了平胸类结构的原始性。

关键词:骨骼;愈合荐骨;腰带;平胸类

中图分类号:Q954 文献标识码:A 文章编号:0250-3263(2006)01-100-03

Comparative Study on the Sacro-pelvic Region of Four Extant Species of Ratites

ZHANG Zi-Hui^① HOU Lian-Hai^②

(^①College of Life Sciences, Capital Normal University, Beijing 100037;

^②Institute of Vertebrate Paleontology and Paleoanthropology, Chinese Academy of Sciences, Beijing 100044, China)

Abstract: The skeletons of sacro-pelvic region are compared among four species of ratite: Cassowary (*Casuarus casuarus*), Emu (*Dromaius novaehollandiae*), Rhea (*Rhea americana*) and Ostrich (*Struthio camelus*). Cassowary is similar to Emu in possessing an identical structure of open-pelvis and a same-numbered synsacrum which are different from that of Rhea and Ostrich, the main bodies of ischia of rhea fuse together, the posterior feet of two pubes of Ostrich meet each other in the midline. The result shows that ratites are more primitive than carinates.

Key words: Skeleton; Synsacrum; Pelvis; Ratite

平胸鸟类为现生鸟类中结构最原始的一个类群,共包括5个目:鸵鸟目(*Struthioniformes*)、鹤鸵目(*Casuariiformes*)、美洲鸵鸟目(*Rheiformes*)、椋形目(*Tinamiformes*)和无翼目(*Apterygiformes*),分别见于非洲、澳洲、南美与新西兰。对该类群的研究主要见于国外,形态学方面的工作涉及舌器、腮罩、中耳等^[1];有关骨骼系统的工作国内仅有鸵鸟一例报道^[2],且描述过于简单。平胸鸟类腰荐部骨骼的比较并与突胸鸟类之间相应部位的对比研究对于理解鸟类躯体后部骨骼的进化及平胸鸟类的亲缘关系有一定意义。

1 材料与方法

鹤鸵(*Casuarus casuarus*)、鸸鹋(*Dromaius novaehollandiae*)、美洲鸵鸟(*Rhea americana*)标本各一件,鸵鸟(*Struthio camelus*)两件,保存于中国科学院古脊椎动物与古人类研究所标本馆。依标本进行观察、描述、摄影与绘图。

第一作者介绍 张子慧,女,副教授,博士研究生,研究方向:

鸟类学, E-mail: zihuizhang@mail.cnu.edu.cn。

收稿日期 2005-06-17,修回日期 2005-11-25

2 结果

鹤鸵(图版 I:1):愈合荐骨由 21 枚椎骨组成,其中髌臼前 6 枚,髌臼后 15 枚。髌骨较长,根据与髌臼的位置关系分为髌骨的髌臼前翼(简称髌骨前翼)与髌臼后翼(髌骨后翼),后者略显长而窄。髌骨背缘(内缘)侧面观呈弧状拱起并与对应的愈合荐骨愈合;髌骨腹缘(外缘)的伸展方向在髌骨前翼与髌骨后翼有明显差异:髌骨后翼窄而直,其外缘几乎垂直下伸,而髌骨前翼的外缘则沿腹外侧延伸,背面微微凹陷。坐骨近端向腹面发生一突起,坐骨骨体呈长条状平行于中轴骨向后延伸,末端扩展与同侧髌骨愈合。坐骨背缘与髌骨腹缘围成一近似长方形的髌坐孔。耻骨较细,稍短于坐骨,几乎位于坐骨的腹面;在髌臼的腹前方,即耻骨刚刚发出的部位可见一尖形突起——耻骨突。耻骨与坐骨之间有宽而长的耻坐切迹,生活状态时此处由结缔组织膜覆盖。

鸸鹋(图版 I:2):结构与鹤鸵极为相似。愈合荐骨由 21 枚椎骨组成,其中髌臼前 6 枚,髌臼后 15 枚。仅在以下几方面略有差异:髌骨背缘较平坦;髌骨前翼较宽并明显短于髌骨后翼;坐骨近端的突起发达并搭于耻骨之上。

美洲鸵鸟(图版 I:3,5):结构较特殊。愈合荐骨由 19 枚以上椎骨构成,其中髌臼前 5 枚,髌臼后清晰可辨结构完整的有 14 枚,在这 14 枚中的第 8 枚后为一段细杆状退化椎骨(椎体部)不与髌骨相连;自髌坐孔之后愈合荐骨的椎体逐渐加粗并出现棘突与横突。髌骨短于愈合荐骨,故愈合荐骨的后 6 枚椎骨从背面与侧面均清晰可见。髌骨背缘平直。髌骨前翼的长度约为后翼的 1/2,髌骨的后部愈合于坐骨的 1/2 处。坐骨近端 1.5 cm 处向腹面发出一结节通过软骨与耻骨相连;左右坐骨自髌臼处斜向内侧后伸,于近端 2/7 处在中线靠拢愈合形成愈合坐骨,愈合坐骨在 1/2 稍远处明显变宽并与愈合荐骨中最后 4 枚椎骨的椎体及横突愈合。由于坐骨的前后两端均与耻骨愈合,所以可见

前小、后大共两个闭合的耻坐孔(而非耻坐切迹)。

鸵鸟(图版 I:4):愈合荐骨由 21 枚椎骨组成,其中髌臼前 5 枚。髌骨背缘前高后低,后翼尖长;髌骨前翼虽宽,但长度不及后翼的 1/2。髌骨后端不与坐骨愈合;髌、坐骨之间隔以宽长的裂隙。坐骨的前端腹面与后缘分别借助一短宽的突起及宽大的后角与耻骨愈合,耻坐孔分为前、后两个。耻骨沿坐骨的腹外侧后行,与坐骨后部愈合后向后内方钩状弯折,左、右耻骨在中线处以软骨愈合,耻骨突明显。

3 讨论

平胸鸟类翼退化、胸骨不具龙骨突,无飞翔能力;但后肢发达,适于陆地行走和奔跑。同属鹤鸵目的鸸鹋与鹤鸵极为相似,均为开放式骨盆,反映了两类较近的亲缘关系。美洲鸵鸟和鸵鸟腰带结构特殊,均为非开放式骨盆,前者的坐骨大部愈合,后者的耻骨后角左右愈合。通过与家鸡等突胸鸟类的腰荐部对比发现:平胸类的愈合荐骨相对较长,髌骨、坐骨与耻骨的末端终于愈合荐骨的远端(图版 I:6,7)。而不似突胸鸟类腰带各骨远远突出于愈合荐骨之后。这一特征反映了平胸类的原始性。在鸟类的进化过程中脊柱有逐步缩短的趋势。此外,4 种平胸鸟类的髌骨后翼狭窄、几乎垂直伸向下方,坐骨均为长条状;而突胸鸟类的髌骨后翼宽阔、水平侧向伸展并微微向背方拱起,坐骨形近三角形,使腰带与愈合荐骨所包容的空间宽阔,从侧面与背方对内脏起到较好的保护作用(图版 I:6,7)。

参 考 文 献

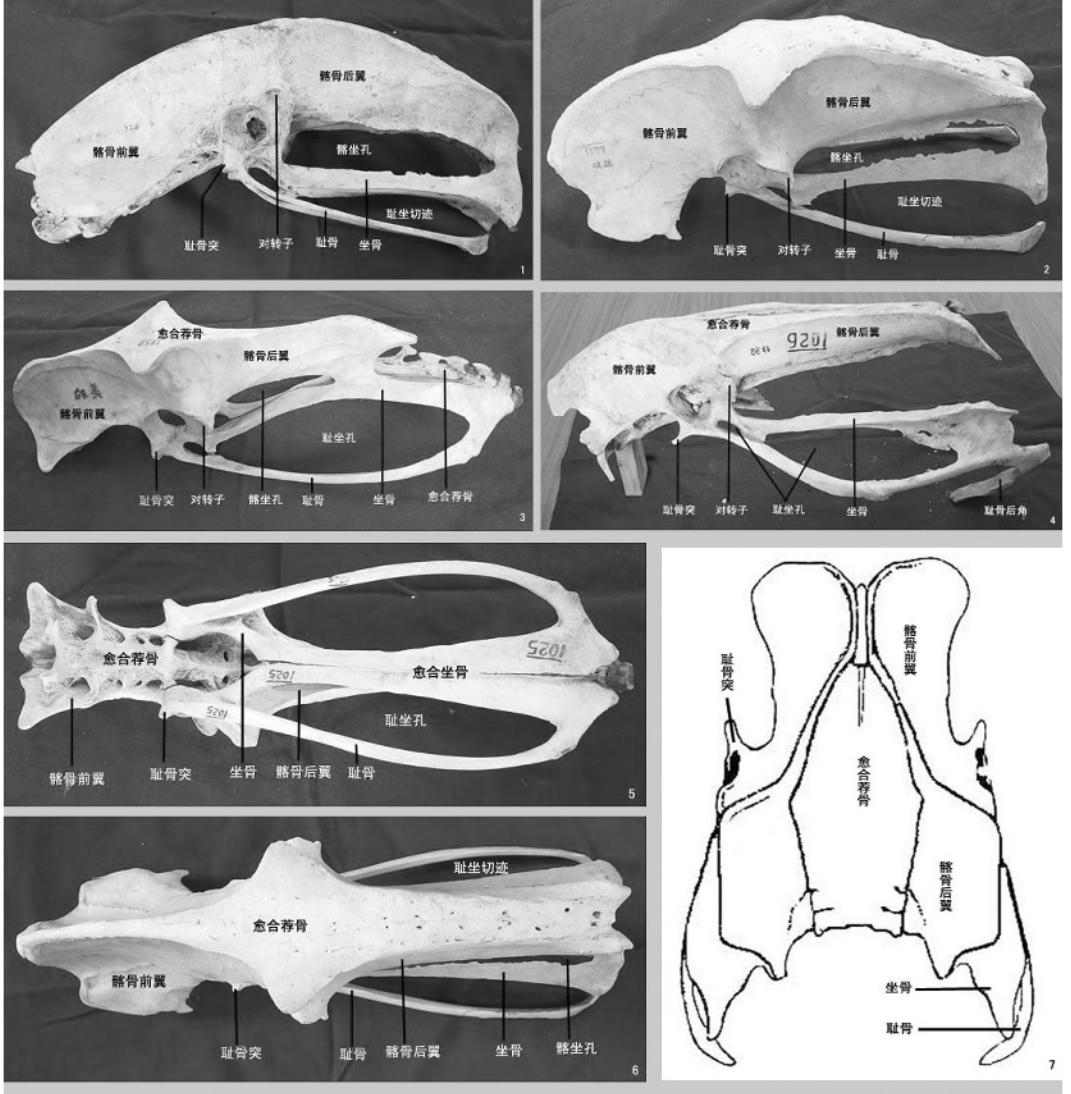
- [1] McDowell S. The bony palate of birds. Part I. The Paleognathae. *Auk*, 1948, 65:520 ~ 549.
- [2] 彭克美,邱德新,汪定基等. 鸵鸟骨骼的解剖. *动物学杂志*, 1997, 32(2):56.
- [3] 郑光美主编. 鸟类学. 北京:北京师范大学出版社, 1995, 25 ~ 36.

张子慧等 : 4 种平胸鸟类腰荐部骨骼的比较

图版 I

ZHANG Zi-Hui *et al.* : Comparative Study on the Sacro-pelvic Region of Four Extant Species of Ratites

Plate I



1. 鹤鸵腰荐部侧面观 ; 2. 鸕鹑腰荐部侧面观 ; 3. 美洲鸵鸟腰荐部侧面观 ; 4. 鸵鸟腰荐部侧面观 ; 5. 美洲鸵鸟腰荐部腹面观 ; 6. 鸕鹑腰荐部背面观 ; 7. 家鸡腰荐部背面观^[3]。