

淡水石斑外周血细胞显微结构观察

顾曙余 杜寅 丁力 杨家新

(南京师范大学生命科学学院 南京 210046)

摘要:淡水石斑 (*Gchlasoma managuense*) 外周血细胞可区分出红血细胞、嗜中性粒细胞、嗜酸性粒细胞、单核细胞、淋巴细胞和血栓细胞,未发现嗜碱性粒细胞。外周血液中还存在着少量未成熟的和正在分裂的红血细胞。白细胞中,血栓细胞体积最小,嗜中性粒细胞体积最大;数量上,血栓细胞最多,而嗜酸性粒细胞则最少。

关键词:淡水石斑;血细胞;显微结构

中图分类号:Q954 **文献标识码:**A **文章编号:**0250-3263(2007)06-115-05

Microstructure of Peripheral Blood Cells in Jaguar Guapote

GU Shu-Yu DU Yin DING Li YANG Jia-Xin

(College of Life Sciences, Nanjing Normal University, Nanjing 210046, China)

Abstract: The peripheral blood cells of Jaguar Guapote (*Gchlasoma managuense*) were morphologically described. On the stained smears of peripheral blood, erythrocyte, neutrophil, eosinophilic granulocyte, monocyte, lymphocyte and thrombocyte, were distinguished, but basophilic granulocyte was not found. In addition, some immature and dividing erythrocytes could be observed. Among these leucocytes, the thrombocyte was the smallest cell while neutrophil the largest; and the number of eosinophilic granulocyte was the least, while that of thrombocyte the most.

Key words: *Gchlasoma managuense*; Blood cell; Microstructure

淡水石斑 (*Gchlasoma managuense*), 又名马那瓜丽体鱼、马拉丽体鱼、花老虎等, 属鲈形目 (Perciformes) 鲈亚目 (Percoidae) 丽鱼科 (Gchliidae), 原产于中美洲的尼加拉瓜、洪都拉斯、哥斯达黎加等地的河流及湖泊中。淡水石斑为耐低氧、抗病力强和偏肉食性的底层鱼类。躯干两侧各有8条黑色的垂直带纹, 但黑色的带纹会依环境变化而不明显。淡水石斑不仅鱼体美观, 且肉质细嫩、味道鲜美。1996年大陆从台湾引入, 在南方的养殖规模越来越大, 现已成为淡水养殖的一个新品种^[1]。

鱼类外周血细胞不仅具有体液调节、运输等功能, 还参与机体的免疫及损伤修复。有关鱼类外周血细胞的研究, 已有较多报道^[2-6], 但有关淡水石斑血细胞显微结构尚未见报道。本文着重对淡水石斑外周血各类血细胞的显微结

构及生物学参数进行了研究和初步探讨。旨在提供有关淡水石斑外周血细胞形态学方面的资料, 并为其养殖和病害防治提供科学依据。

1 材料与方 法

1.1 材料 实验用健康淡水石斑16尾, 雄6尾, 雌10尾, 购自南京水产品批发市场, 体长200~350 mm, 体重276.8~824.6 g。

1.2 实验方法 剪开鱼腹腔, 游离出肝, 露出肝静脉, 迅速剪开血管吸取血液, 常规方法制作

基金项目 江苏省水产三项更新工程资助项目(No. PJ2002-31);

第一作者介绍 顾曙余, 男, 硕士, 讲师; 主要从事细胞生物学的教学与研究; E-mail: gushuyu@njnu.edu.cn。

收稿日期: 2007-01-31, 修回日期: 2007-09-19

血涂片。涂片在空气中干燥后用甲醇固定,晾干后用 Wright's 和 Giemsa 染液双染。血涂片用 Olympus BX-41 生物显微镜观察,并用 Olympus DP70 数码显微摄像系统成像。每尾鱼选取3张血涂片,每片随机观察5个视野,共计数58 335个血细胞用于白细胞分类计数。除嗜酸性粒细胞外,随机选取其余血细胞各100个,用Image-Pro Plus 图像测量分析软件进行测量,并统计分析。

2 结果

2.1 各类血细胞大小测定及白细胞分类计数

在淡水石斑的外周血涂片中可见红细胞、嗜中性粒细胞、嗜酸性粒细胞、单核细胞及大、小淋巴细胞和血栓细胞,未发现嗜碱性粒细胞。各类血细胞大小及白细胞分类计数结果显示(表1),淡水石斑的白细胞以血栓细胞、淋巴细胞和嗜中性粒细胞为主,单核细胞较少,嗜酸性粒细胞最少。嗜中性粒细胞和单核细胞较大,其次为嗜酸性粒细胞和大淋巴细胞,而小淋巴细胞和血栓细胞最小。

2.2 血细胞的显微结构及其特点

2.2.1 红细胞 血涂片中以成熟红细胞为主,细胞呈长椭圆形,表面光滑。胞核卵圆形或长

表1 各类血细胞及其核大小(长径 × 短径)和白细胞分类计数

Table 1 The size(long diameter × short diameter)of different blood cells and differential leucocyte counts (DLC)

	细胞大小(μm) Size of cells	核大小(μm) Size of nuclei	白细胞分类计数值(%) DLC
红细胞 Erythrocyte	(12.27 ± 0.88) × (7.51 ± 0.53)	(4.48 ± 0.46) × (2.63 ± 0.29)	
嗜中性粒细胞 Neutrophil	(12.70 ± 1.39) × (11.52 ± 1.21)	(7.05 ± 1.07) × (4.81 ± 0.93)	15.60
嗜酸性粒细胞 Eosinophil	(11.73 ± 0.18) × (11.12 ± 0.09)	(6.28 ± 0.13) × (4.65 ± 0.07)	0.63
单核细胞 Monocyte	(12.36 ± 1.56) × (10.52 ± 1.34)	(8.52 ± 0.95) × (6.53 ± 0.87)	3.13
大淋巴细胞 Large lymphocyte	(9.08 ± 1.06) × (7.20 ± 1.49)	(6.69 ± 1.03) × (5.45 ± 1.24)	4.38
小淋巴细胞 Small lymphocyte	(6.01 ± 0.68) × (4.49 ± 1.40)	(4.87 ± 0.87) × (3.70 ± 1.06)	21.88
血栓细胞 Thrombocyte	(4.61 ± 0.52) × (3.29 ± 0.38)	(3.62 ± 0.43) × (2.49 ± 0.34)	54.38

表中除白细胞分类计数值外其余数据皆为平均值 ± 标准差。

Data in the table (except DLC) are all shown as Mean ± SD.

椭圆形,居中。核内染色质致密,染成深紫蓝色,胞质染色淡,成均匀的砖红色,内含有丰富的血红蛋白。外周血中可见幼稚红细胞,其核比成熟红细胞核稍大,胞质中的血红蛋白含量较少,染色较浅(图版 I:1)。在淡水石斑的外周血涂片中,偶尔可见双叶红细胞(图版 I:1)和正在直接分裂的红细胞(图版 I:2)。

2.2.2 嗜中性粒细胞 细胞圆形或椭圆形,细胞外表面光滑,根据核的形状和胞质内颗粒着色状况可分为以下二类。I型:细胞核圆形或

椭圆形,与细胞膜相切,胞质中可见紫红色细小颗粒(图版 I:3、4)。II型:细胞核为肾形、椭圆形或不规则形状,常偏于细胞一侧,胞质内颗粒较少,近乎无色透明(图版 I:5、6)。

2.2.3 嗜酸性粒细胞 细胞近圆形,细胞核椭圆形。核染成紫蓝色,整个胞质内充满密集分布的桔红色颗粒,颗粒直径约为0.5 μm (图版 I:7)。

2.2.4 单核细胞 细胞呈圆形或不规则形状,细胞表面常有少量胞突。核常偏于细胞一侧,

为椭圆形或不规则形状,紫红色染色质呈疏网状。胞质染成淡蓝色,可见大量大小不等的空泡(图版 I:8~10)。

2.2.5 淋巴细胞 根据淋巴细胞大小和形状特征,可将其分为大淋巴细胞(图版 I:11、12)和小淋巴细胞(图版 I:13、14)两种,在外周血中偶尔可见处于细胞分裂期的淋巴细胞(图版 I:15)。大淋巴细胞呈圆形或椭圆形,细胞表面有许多突起。核近圆形,较大,几乎占据整个细胞,染成紫蓝色。胞质量极少,染成蓝色或深蓝色。小淋巴细胞胞体为长椭圆形或不规则形状,具有明显的细胞突起。核近圆形或长椭圆形,染成深紫蓝色。胞质量少甚至不可见,染成深蓝色。

2.2.6 血栓细胞 血栓细胞在血涂片中常集群分布,也有单个分布。在淡水石斑外周血中,血栓细胞呈圆形或椭圆形,胞核居中,胞质少,染成深紫蓝色(图版 I:16)。

3 讨论

3.1 外周血红细胞 淡水石斑的外周血中,除了大量成熟红细胞外,还观察到一些幼稚红细胞和正在直接分裂的红细胞。在华鲮(*Sinilabeo rendahli*)^[4]、鳊鱼(*Siniperca chuatsi*)^[5]和欧洲鳗鲡(*Anguilla anguilla*)^[6]等硬骨鱼类外周血中,同样观察到红细胞直接分裂的现象,提示鱼类红细胞除了在造血器官中产生外,还可在外周血中进行红细胞的成熟和增殖。有关鱼类外周血中存在着红细胞直接分裂的现象,Ellis 等^[7]认为这一现象与实验鱼大小、种类和生存环境有关。在淡水石斑的外周血中,还观察到少量核为双叶或类似于双叶的红细胞,其胞核和胞质的染色与成熟红细胞一致。Benfey 等^[8]认为,出现这种双叶红细胞是一种病态的断裂增殖或是红细胞的一种衰老形式。

3.2 白细胞的分类及其特征 鱼类外周血中白细胞的种类、数量及其形态结构存在明显的种间差异^[9]。淡水石斑外周血中的白细胞有4种类型,分别为粒细胞、淋巴细胞、单核细胞和血栓细胞。嗜中性粒细胞和单核细胞较大,其

次为嗜酸性粒细胞和大淋巴细胞,而小淋巴细胞和血栓细胞最小。白细胞以血栓细胞、淋巴细胞和嗜中性粒细胞为主,三者合占白细胞总数的96.24%,其中血栓细胞最多,约占54.38%,这与红鳍笛鲷(*Lutjanus erythropterus*)^[2]、鳊鱼^[5]相同。鱼类的血栓细胞具有与哺乳动物血小板相似的凝血功能,还具有较弱的吞噬作用^[9]。血栓细胞应归为白细胞,还是与红细胞和白细胞并列的另一类细胞,各研究者意见不一。达氏鳇(*Huso dauricus*)^[3]及欧洲鳗鲡^[6]外周血的研究报道中,未把血栓细胞计入白细胞一类,所以这两种鱼的白细胞中主要以淋巴细胞为主。

淡水石斑外周血中粒细胞有两种,即嗜中性粒细胞和嗜酸性粒细胞。嗜中性粒细胞含有多种形状的核,根据胞核在细胞内所处位置和胞质内颗粒的形状和着色状况,把淡水石斑的嗜中性粒细胞分为二种类型。I型:细胞核与细胞膜相切,胞质中可见紫红色细小颗粒呈絮状结构,且深浅不一。II型:细胞核常偏于细胞一侧,胞质内颗粒较少,近乎无色透明,然而这些颗粒是否有结构及功能上的差别,尚待进一步研究。淡水石斑外周血涂片中仅发现5个嗜酸性粒细胞,未发现嗜碱性粒细胞。有报道认为鱼类外周血中嗜酸性和嗜碱性粒细胞的存在及数量多少,与鱼种类、生存状态及研究方法有关^[5,6,9]。

淋巴细胞根据着色状况及形态特征分为两类,即大淋巴细胞和小淋巴细胞,大淋巴细胞一般为近圆形或椭圆形,核与细胞均较大。小淋巴细胞形状多样,有长椭圆形、扁圆形或不规则形状,胞突或伪足样突起更明显。袁仕取等^[5]认为淋巴细胞与免疫现象有关,能产生抗体,其体积变化是一个连续的过程,没有必要分为两个类群。我们通过对淡水石斑外周血淋巴细胞的研究,认为有必要把这两类大小差异明显的淋巴细胞分成两类,但是否有功能上的差异还需进一步的研究。

参 考 文 献

[1] 陈 慈, 邬国民, 李恒颂. 淡水石斑鱼的生物学特性. 广

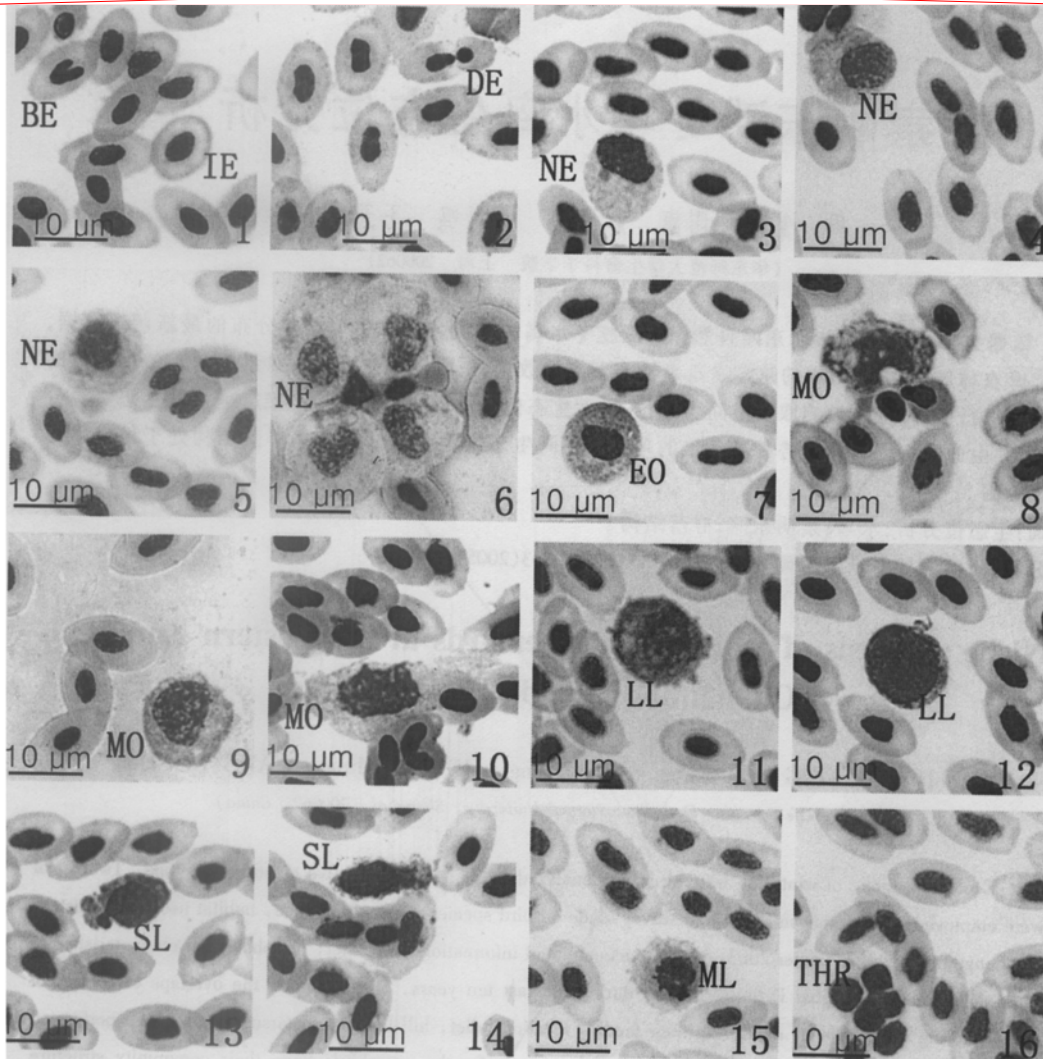
- 东水产科技,1999,(10) 24.
- [2] 曹伏君,朱晓燕. 红鳍笛鲷外周血细胞的显微结构观察. 海洋科学,2006,30(5) 32~35.
- [3] 周玉,潘风光,李岩松等. 达氏鳇外周血细胞的形态学研究. 中国水产科学,2006,13(3) 480~483.
- [4] 赵海鹏,赵海涛,金丽等. 华鲮外周血细胞显微结构观察. 水产科学,2005,24(6) 24~27.
- [5] 袁仕取,张永安,姚卫建等. 鳊鱼外周血细胞显微和亚显微结构的观察. 水生生物学报,1998,22(1) 39~46.
- [6] 周玉,郭文场,杨振国等. 欧洲鳊外周血细胞的显微和超微结构. 动物学报,2002,48(3) 393~401.
- [7] Ellis A E. Bizarre forms of erythrocytes in a specimen of plaice, *Heuronectes platessa* L. *Journal of Fish Diseases*, 1984, 7(5) 411~414.
- [8] Benfey T J, Sutterlin A M. Nucleated red blood cells in the peripheral blood of an Atlantic salmon, *Salmo salar* L., alevin. *Journal of Fish Diseases*, 1984, 7(5) 415~420.
- [9] 周玉,郭文场,杨振国. 鱼类血细胞的研究进展. 动物学杂志,2001,36(6) 55~57.

顾曙余等:淡水石斑外周血细胞显微结构观察

图版 I

GU Shu-Yu *et al.*: Microstructure of Peripheral Blood Cells in Jaguar Guapote

Plate I



1. 双叶红细胞 (BE) 和幼稚红细胞 (IE) ; 2. 直接分裂的红细胞 (DE) ; 3 ~ 6. 嗜中性粒细胞 (NE) ; 7. 嗜酸性粒细胞 (EO) ; 8 ~ 10. 单核细胞 (MO) ; 11 , 12. 大淋巴细胞 (LL) ; 13 , 14. 小淋巴细胞 (SL) ; 15. 分裂期淋巴细胞 (ML) ; 16. 血栓细胞 (THR) 。 (各图放大倍数为 $\times 1\ 300$)

1 . B-nucleated erythrocyte and immature erythrocyte ; 2 . Dividing erythrocyte ; 3 - 6 . Neutrophil ; 7 . Eosinophil ; 8 - 10 . Monocyte ; 11 , 12 . Large lymphocyte ; 13 , 14 . Small lymphocyte ; 15 . Mitotic lymphocyte ; 16 . Thrombocyte . ($\times 1\ 300$)