

# 鹤 的 气 管 及 胸 骨

解剖了丹顶鹤及灰鹤各一只，发现它们的胸骨龙骨突中间是空的，腹缘宽达 1.5 厘米左右。胸骨的胸腔面不像鸡等家禽那样光滑，而可见到气管在其中盘曲隆起所形成的纵脊。气管自颈部下行，先入龙骨突起空腔的腹侧，然后作复杂的盘曲，并为骨松质所固定，最后向上转入胸腔分叉而入肺（见图 1）。气管直径约 1 厘米，呈上下侧扁之圆形，至鸣管处突然变成左右侧扁的两根狭管，其口径仅 0.5 厘米左右，鸣膜即位于此处。丹顶鹤之外鸣膜仅长 0.4 厘米而内鸣膜则长达 2 厘米。从鸣管至气管之胸腔入口处，丹顶鹤气管此段全长 72 厘米，而在胸骨中盘曲却占去 56 厘米，如果加上颈部气管 60 厘米在内，气管全长则在一米以上了。

鹤唳声闻数里是与其气管的粗、长以及特殊的盘

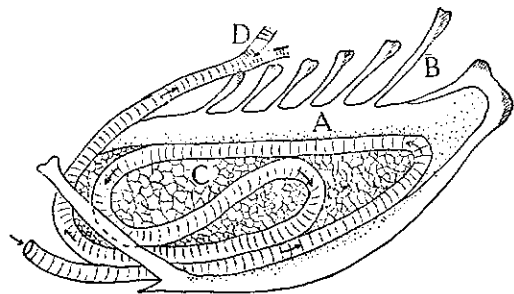


图 1 鹤气管在胸骨内盘曲示意图

曲形式有关，故古人有“鹤鸣于九皋，声闻于天”的记载。

（江苏农学院 刘建遂）