

# 黑斑蛙繁殖期血浆性激素浓度变化的研究

胡 增 高

(安徽师范大学生物系)

**摘要** 本文研究了黑斑蛙在繁殖期血浆性激素的变化,得到如下结果: 1. 雄蛙在繁殖期时,精巢饱满,活动精子多、血浆雄激素含量高;繁殖期过后,精巢萎缩,活动精子数少、血浆雄激素含量低。说明雄激素影响精子的形成与成熟; 2. 雌蛙在排卵前,卵巢较重,有不同发育阶段的卵泡、血浆雌激素含量高;排卵后,卵巢较轻,有残留小卵和残留物,血浆雌激素含量低。说明雌激素对卵和副性征的发育有关。

黑斑蛙 (*Rana nigromaculata*) 常叫青蛙,是芜湖沿江常见种类。习见于池沼、水沟及水

田中。关于黑斑蛙的个体发育、生态生理等等都已作过多次报道<sup>[5,6,9]</sup>。据报道黑斑蛙一般在

4—6 月间进入繁殖期,雌蛙的产卵是一次性的。至于黑斑蛙在繁殖期间血浆中性激素浓度变化与排精、排卵关系研究尚未见报道,本文进行了初步研究与探讨,为深入研究蛙类及两栖类的生殖生理、保护青蛙等提供一些有益资料和建议。

## 一、材料和方法

(一) 材料来源 于 1987 年 4—6 月和 1988 年 4—6 月,从芜湖市郊捕捉成蛙,隔日上午 8—11 点解剖实验,共实验 115 只蛙,实得 115 只数据。雄蛙 54 只,根据精巢饱满与否,以及精巢中精子活动情况、副性征如鸣声、雌雄抱对分为两组。雌蛙 61 只,根据卵巢重量与输卵管情况分为两组。

实验前按常规、检查动物个体有无翻正反射和外伤。对健康者用细绳扎两腿,再行称重和量体长、编号、记室温。直接仰卧于蛙板,四肢用图钉固定。在胸骨周围皮肤上剪一三角形切口,剪开肌肉,剪断左右乌喙骨和锁骨。用镊子提起与剪开心包膜,暴露心脏,在右体动脉弓处,从心脏抽血 3—5 毫升余,注入涂过肝素的小指管内,用“上海产 801 型离心沉淀器”,离

心,转速 1500—2000 转/分,离心 15—20 分钟,取出血浆,立即放入  $-20^{\circ}\text{C}$  冰箱待测。

(二) 激素测定 采用放射免疫法(简称 RIA)<sup>[1-3]</sup>。用 YSJ 1 型液体闪烁仪计数。由上海内分泌研究所提供睾酮和雌二醇药盒。雄蛙血浆睾酮含量(简称 T),单位毫微克/毫升,雌蛙血浆雌二醇含量(简称  $\text{E}_2$ ),单位微微克/毫升,对睾酮的最小可测量为 0.05 毫微克/毫升血浆,对雌二醇的最小可测量为 10 微微克/毫升血浆。睾酮批内 CV6.9%,批间 CV12.5%;雌二醇批内 CV8.4%,批间 CV 13.2%。

(三) 性腺观察 取血后,从动物腹腔中取出性腺,进行称重、涂片、置于低或高倍光镜下观察精子发育及活动情况,再行性腺固定、包埋、制片与显微摄影。

## 二、结果与讨论

### (一) 雄蛙两组间性激素的比较

甲组:精巢饱满,活动精子数多,其血浆睾酮含量高,都在 8 毫微克/毫升血浆以上。

乙组:精巢萎缩,有活动精子,但数目少,其血浆睾酮含量低,都在 8 毫微克/毫升血浆以下。

表 1 雄蛙在繁殖期两组血浆睾酮浓度、精巢发育状况的比较表

组别	动物数(只)	解剖时室温( $^{\circ}\text{C}$ )	睾酮 (毫微克/毫升血浆)	精巢观察
甲组	30	16—29.5	22.312±13.302	精巢饱满,精巢内有活跃精子。
乙组	24	16—29.5	2.979±1.996	精巢萎缩,成熟精子排出,精子数少。

由表 1 可以看出:1. 黑斑蛙是季节性繁殖动物,精子的成熟呈周期性。从 1987 年 4 月 5 日至 6 月 30 日;从 1988 年 4 月 4 日至 6 月 30 日,先后两次从野外捕捉蛙时,常看到性腺成熟的雄体,其性机能相当强烈,鸣声响亮,一有风吹草动警报声,即沉于水底或逃跑躲藏,一遇雌体即趴在背,用前肢紧抱之。从性腺解剖看,它们的精巢饱满;精巢涂片检查均见活跃精子;

组织切片也见有大量发育成熟的精子(见图 1);血浆睾酮含量测定较高。说明雄蛙在繁殖期,性腺发育、血浆性激素和性机能很旺盛;2. 甲组雄蛙,血浆中睾酮浓度高,对促进精子的形成及成熟,并与精子活动能力及精小管代谢有关,睾酮激发精子减数分裂的每一个时期<sup>[3]</sup>。观察血浆睾酮含量高的个体,精巢饱满,其曲细精管腔大,活动精子数目多。有一动物,血浆睾酮含量

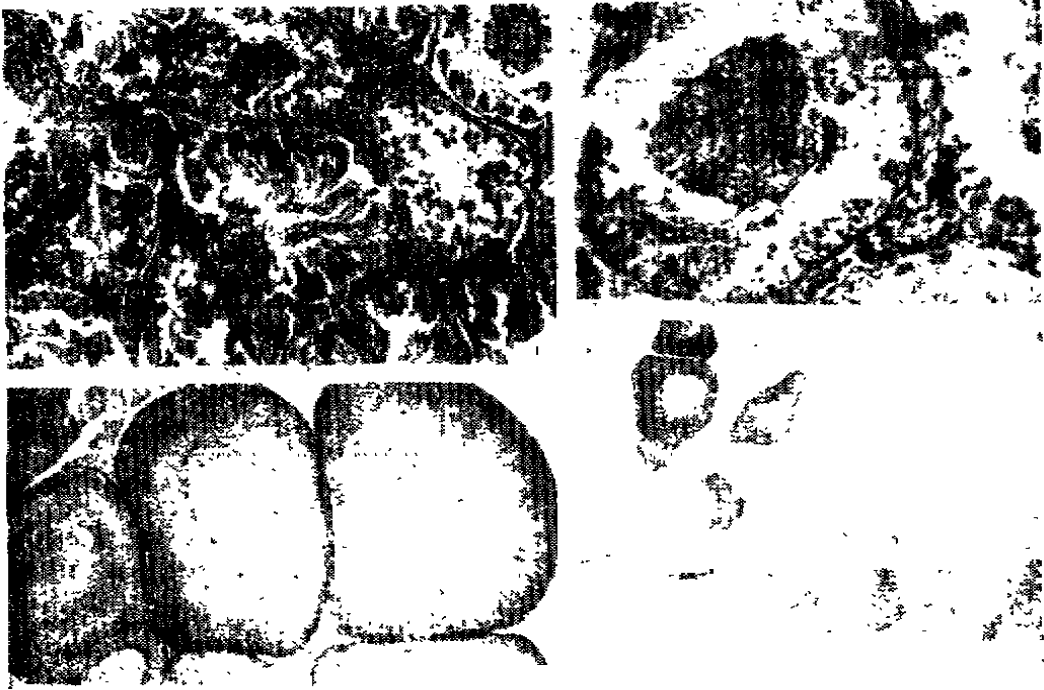


图 1 排精前,精巢组织切片有大量发育成熟的精子 ( $6.3 \times 40$ , H. E 染色); 图 2 排精后,精巢组织切片,活动精子少 ( $16.3 \times 40$ , H. E 染色); 图 3 排卵前,卵巢组织切片,成熟卵数量较多 ( $6.3 \times 40$ , H. E 染色); 图 4 排卵后,卵巢组织切片,成熟卵数量少 ( $6.3 \times 40$ , H. E 染色)。

达 40 毫微克/毫升血浆,涂片镜检活动精子达 80%,从组织切片可以看出:曲细精管腔较大,成熟精子数目较多,成熟精子排列成束状,精子头部嵌入支持细胞中,尾部游离于管腔。又另见一动物,血浆睾酮含量为 39 毫微克/毫升血浆,有各种发育不同阶段的雄性生殖细胞,而成熟精子数目较多,可见到大量精子的头部游离在曲细精管的管腔中<sup>[7]</sup>。

在乙组,雄蛙完成排精以后,血浆中睾酮含量迅速下降,涂片镜检活动精子仅有 10% 左右,从组织切片可见到曲细精管腔内残留的精子(见图 2)。说明繁殖期以后,性腺发育、血浆性激素和性机能却处于低落状态。

如将雄蛙甲和乙两组的血浆睾酮含量进行比较,经 T 值检验,  $t = 7.043 > t_{0.01} 52 = 2.678$ , 两组差异非常显著。由此可见血浆睾酮水平的变化与精巢经历明显的同周期性生殖活动相关的结构变化是一致的<sup>[8]</sup>。

## (二) 雌蛙两组间性激素的比较

排卵前组 卵巢较重,组织切片可见发育

不同阶段的卵泡,血浆雌二醇含量高,最低为 633 微微克/毫升血浆,最高为 2400 微微克/毫升血浆。

排卵后组 卵巢较轻,组织切片可见残留的小卵泡和残留物。血浆雌二醇含量低,最低为 75 微微克/毫升血浆,最高为 820 微微克/毫升血浆。两组结果见表 2。

1. 在排卵前,血浆雌二醇含量高。此时从组织切片可见到成熟卵的数量较多,卵巢较重(见图 3)。如有一动物,血浆雌二醇含量为 1740 微微克/毫升血浆,左右两侧卵巢共重 8.12 克,可见到大部分的卵泡发育良好,已接近成熟。排卵后,血浆雌二醇含量明显下降,此时组织切片可见到成熟卵的数量少,卵巢较轻<sup>[9]</sup>(见图 4)。

两组进行比较,经 T 值检验,  $t = 9.216 > t_{0.01} 59 = 2.660$ ; 两组差异则非常显著。由此可见血浆雌激素水平的变化与卵巢发育的形态学改变之间是密切相关并具有一致性。

2. 由上表还可看出 雌蛙排卵后,血浆雌

表 2 雌蛙在繁殖期两组血浆雌二醇浓度、卵巢重量的比较表

组 别	动物数(只)	解剖时室温 (0°C)	雌二醇 (微克/毫升血 浆)	卵巢重量(克)	
				左侧	右侧
排卵前(生长期)	40	12—28	1368.425± 476.928	1.937±1.001	1.901±1.043
排卵后(休止期)	21	16—28	355.809±216.451	0.799±0.357	0.602±0.355

二醇含量虽有明显下降,但不像雄蛙两组差异显著。这或许是由于成熟卵一次性排出后,卵巢中尚残留极少数小的卵母细胞继续发育,或中止发育而被身体吸收,在此期间还能分泌少量雌二醇的缘故。

## 参 考 文 献

- [1] 上海第二医学院内分泌研究室 1978 血浆睾酮的放射免疫测定 中华医学检验杂志 1: 19—24
- [2] 刘以训 1982 一种快速、可靠的性甾体激素放射免疫测定法 动物学杂志 (3): 42—46
- [3] 李振甲等 1985 激素的放射免疫分析 373—412 科

学技术文献出版社

- [4] 李永材等 1985 比较生理学 252—254 高等教育出版社。
- [5] 林光华 1958 南昌近郊青蛙产卵习性的调查 动物学报 10(4): 420—430
- [6] 吴云龙 1980 上海近郊青蛙产卵习性的初步观察 动物学杂志 (3): 22—24。
- [7] (日)市川卫著 1955 蛙学 东京装华房 15—18
- [8] (美) P. J 本特利著 1984 脊椎动物比较内分泌学 44—45 科学出版社。
- [9] Wallace F. G. 1936—7. A general study of the breeding habits and life histories of the amphibians of Canton. *Lingnan Sic. Journ.* 15:569—581; 16:9—29