

# 虎斑颈槽蛇颈腺的解剖观察研究

吴 卯 斌

(安徽省黄山市屯溪毒蛇养殖研究所 245051)

关键词 虎斑颈槽蛇 颈腺 解剖

我所多年从事毒蛇的人工养殖研究工作,在进行蛇类饲养,观察过程中,一次偶尔触怒虎斑颈槽蛇(*Rhabdophis tigrinus*)〔又名虎斑游蛇〕时,被该蛇由颈部怒射出的分泌液体射入眼中,即引起眼睛的红肿和伤害,因而引起对该蛇的研究兴趣,1992年4月至1993年10月,并对黄山地区的虎斑颈槽蛇进行了解剖观察研究。发现其顶鳞后脊两侧有12对颈腺(见图1),内含分泌液〔按蛇体重约有81.6毫克/千克的真空结晶物〕。当此蛇受到伤害或遇到危急情况时,能从颈腺中分泌出一种乳白色或灰黄色的分泌液以自卫。

按文献记载,虎斑颈槽蛇栖于山区、丘陵、平原的近水域地带的阴湿林木和草丛中。行动敏捷,受惊扰时体前段高举或作“乙”状或“S”状弯曲,膨扁其颈部<sup>[1]</sup>。此蛇属游蛇科、游蛇

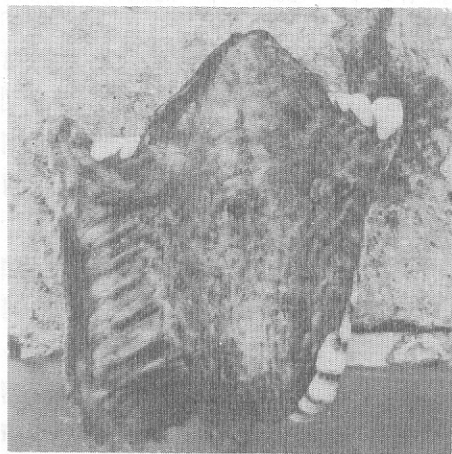


图1 虎斑游蛇颈后腺

属。上颌齿最后2—3枚虽较大,但其表面无沟,不是毒牙<sup>[2]</sup>,因而认为是无毒蛇。毒蛇与无毒蛇的区分通常是以其是否具有毒腺和毒牙来

区分的。目前为止,尚未见无毒蛇具有蟾蜍样耳后腺的报道,也未见无毒蛇在自卫过程中分泌毒液的报道。

在观察研究中还发现一条重约 250 克的尖吻蝮蛇 (*Deinagkistrodon acutus*),因吞食一条重约 150 克的虎斑颈槽蛇,4 小时后,在地上翻滚不休,最后窒息而亡;另外,虎斑颈槽蛇颈腺分泌液误入眼中,可引起眼角膜充血、肿痛。为检测其毒性,我们按照毒性半致死量的检测方法<sup>[3]</sup>,取虎斑颈槽蛇颈腺粗毒原液(本所自备)配制:称取灰色粗毒,按 20 毫克/毫升配制成原液待用,分若干组进行,每组 10 只健康小白鼠,每只鼠重 20 克左右,分别进行静脉、皮下和腹腔注射,以蒸馏水作空白对照,注射 10 分钟

后全部死亡,为剂量过大,再降低剂量,直至能计算出 48 小时的实验鼠半致死量为止,获得每千克小白鼠的半致死量分别为(粗毒):皮下注射:82 毫克;腹腔注射:100 毫克;静脉注射:26 毫克。我们将作进一步的毒性试验和毒性成分分析。

### 参 考 文 献

- 1 浙江医科大学、中国科学院成都生物研究所编。中国蛇类图谱。上海科学技术出版社,1980。80—81。
- 2 中国科学院成都生物研究所等编。中国的毒蛇及蛇伤防治。上海科学技术出版社,1979。111—112。
- 3 中山大学生物系生化微生物教研室编。生化技术导论。人民教育出版社,1978。72—74。