

海狸腺的组织学研究

沈 萍

(河北农业技术师范学院 昌黎 066600)

摘 要 该文通过对 40 只成年雄性海狸鼠的海狸腺体,利用石蜡包埋切片法,并分别进行苏木素-伊红染色法和过碘酸 Schiff 氏组织化学染色法。在光学显微镜(Nikon Japan OPTIPHOT-2)·320、·640、·1600 下进行系统观察。结果发现,海狸腺属于皮脂腺,腺细胞为全浆分泌方式,且有一套完整的导管系统;利用过碘酸 Schiff 氏组织化学方法,对其有效成分,糖蛋白和粘蛋白进行定性、定位。此物质存在于腺细胞的胞质内,尤其是接近成熟的腺细胞。

关键词 海狸腺 组织学 组织化学

海狸鼠(*Myocastor coypus*)也称狸獭、河狸鼠。是一种较大型啮齿动物,属啮齿目海狸鼠科海狸鼠属。海狸鼠是一种具有较高饲养价值的皮、肉兼用型动物。目前为止,对其研究主要集中在毛皮特性、饲养管理和疾病防治方面。至于海狸鼠各器官结构的组织学以及海狸腺的组织结构研究报道甚少。1996 年 11 月至 1997 年 7 月本文对海狸腺的组织结构特点及某些组成成分进行了研究。现将结果报告如下。

1 试验动物和材料

1.1 试验动物 选自发育正常、健康、体重在 5.5~7.8kg 的成年雄性海狸鼠 40 只,由河北农业技术师范学院养殖场提供。

1.2 试验试剂及仪器 Bouin 氏固定液、苏木素染色液、伊红染色液、过碘酸 Schiff 氏染色液、各级浓度的乙醇、二甲苯、中性树胶、切片机、显微镜等。

2 试验方法和结果

动物放血致死后立即解剖,迅速取下海狸腺称重。由腺体的正中(垂直腺体长轴)横切组织块,然后与横切垂直纵切组织块,组织块约为 1cm×1cm·0.5cm,立即放入 Bouin 氏固定液内。海狸腺位于生殖器官旁,为两个梨形腺囊,新鲜时肉眼观察乳白色或乳黄色。最小的重 3.3g,最大的重 10.5g,平均重为 6.8g。

2.1 组织学方法

(1)切片的制做及染色 海狸腺固定于 Bouin 氏液→浓度逐级升高的乙醇脱水→二甲苯透明→依次浸入熔点为 48~52℃、52~54℃、56~58℃ 石蜡,并包埋→连续切片 4~6μm(隔 2 取 1)→切片入二甲苯脱蜡→浓度逐级降低的乙醇→入水→苏木素液→伊红液→浓度逐级升高的乙醇脱水→二甲苯透明→中性树胶封固。

(2)显微镜下观察被膜及叶间组织 海狸腺的表面被覆致密结缔组织形成的被膜,其重要成分为胶原纤维、弹性纤维和成纤维细胞,内含大量血管、淋巴管、神经和淋巴组织。被膜伸入腺体内,将腺实质区分为十几个腺叶;腺叶间结缔组织伸入腺叶内,将每个腺叶分成许多腺小叶;腺小叶间结缔组织伸入到每个腺泡之间,将腺泡围绕,内含血管、淋巴管,对腺细胞起着营养和代谢作用。腺小叶 由纵切面观察,腺泡的长轴平行于腺的纵轴。由横切面观察,腺小叶为大小不等,不规则的多边形。每个腺小叶由许多圆形、椭圆形或锥形腺泡构成。腺泡无腺腔,腺细胞为多角形,细胞核圆形,位于细胞中央,细胞质丰富,被伊红染成红色。腺泡边缘的细胞体积小且排列紧密,腺泡中央至顶端的细胞体积大,胞质染色深红,并呈现逐渐退行

第一作者介绍:沈 萍,女,42 岁,副教授,学士。

收稿日期:1997-11-11,修回日期:1998-06-10

性变化, 内有空泡及网状结构, 细胞核也出现不同程度的退化, 如固缩、溶解等。最后整个细胞解体, 以全浆分泌方式释放其分泌物, 排入闰管内(见图 1)。腺导管和闰管的横切面观察, 在腺小叶中央区域, 十几个腺泡围绕着一个由单

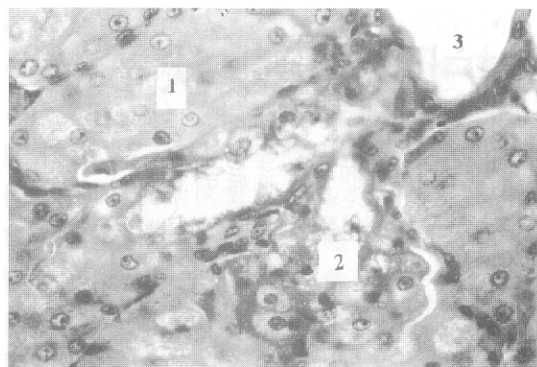


图 1 腺细胞、腺泡与闰管 ($\times 640$)

1. 腺泡; 2. 接近成熟的腺细胞; 3. 闰管

层扁平上皮组成的管道, 上皮周围有薄层结缔组织。腺泡的顶端直接与闰管相通, 因此可见到闰管内有腺细胞的分泌物, 呈酸性染色(见图 2)。小叶内导管 在腺小叶内可见到管腔较阔

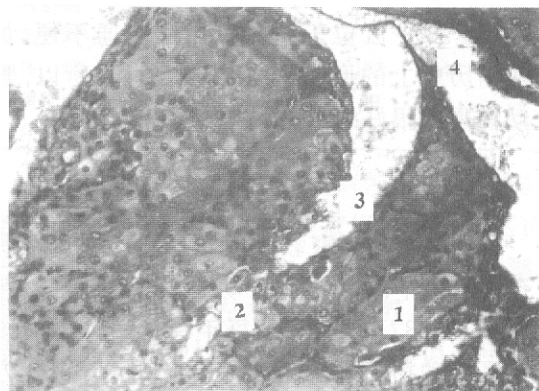


图 2 腺泡、闰管及小叶内导管 ($\times 320$)

1. 腺泡; 2. 接近成熟的腺细胞; 3. 闰管;
4. 小叶内导管

管粗大, 两层扁平上皮构成的管道, 它是由若干个闰管汇集而成。小叶间导管存在于小叶之间, 管腔大而不规则, 管壁由复层扁平上皮和结缔组织外膜构成(见图 3), 外膜上可见到血管和淋巴组织。叶间导管在腺叶之间, 由复层扁平上皮和周围的结缔组织外膜构成, 其管壁更厚, 管腔更大而不规则。总导管在海狸腺的纵

轴上, 结缔组织较丰富的区域, 由叶间导管汇合而成, 管壁最厚、管腔最大, 由复层扁平上皮和较厚的结缔组织外膜构成, 管腔内有多量的嗜酸性分泌物。总导管开口于直肠。从纵切面观察, 以上各级导管的纵轴, 均平行于海狸腺的纵轴。

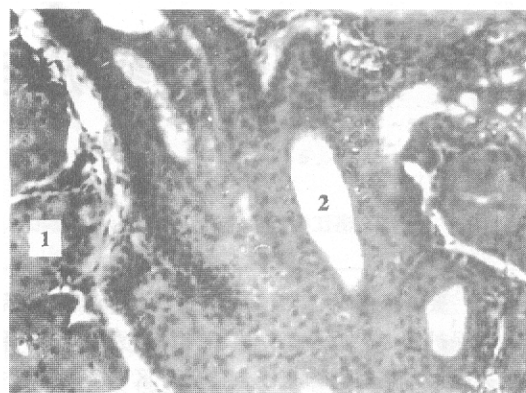


图 3 小叶间导管 ($\times 320$)

1. 腺泡; 2. 小叶间导管

2.2 组织化学方法

(1)染色 切片经二甲苯脱蜡→浓度逐级降低的乙醇→入蒸馏水→1% 过碘酸液→Schiff 氏染液→苏木素液→浓度逐级升高的乙醇脱水→二甲苯透明→中性树胶封固。

(2)显微镜下观察 腺泡边缘的细胞质为浅紫红色, 腺泡中央至顶端的细胞质为紫红色。腺泡周围及各级腺导管周围结缔组织呈紫色。各级导管内的分泌物为紫红色。

3 小结和讨论

海狸腺属于皮脂腺, 其分泌方式为全浆分泌。腺体导管分别由闰管、小叶内导管、小叶间导管、叶间导管和总导管构成。经过组织化学染色法, 证实腺细胞的分泌物中含有粘多糖和糖原成分, 尤其是分泌物成熟后更为明显, 在腺泡周围的细胞质内染色浅紫红色, 说明细胞内含的粘多糖多为中性, 接近于成熟的分泌物呈现紫红色, 可见内含大量的糖蛋白、粘蛋白成分。

本试验为海狸腺成分提纯提供了客观依据。但其成分较复杂, 分泌物内有令人愉快的香味, 是名贵的天然香料。至于其他成分还有待于进一步深入研究。

致谢 本试验得到高级畜牧师王洪发先生的大力支持,在此深致谢意。

参 考 文 献

- 1 佟恩人、钱国武. 中国毛皮兽饲养技术大全. 北京: 中国农业出版社, 1990. 367 ~ 377
- 2 芮菊生, 杜懋琴. 组织切片技术. 北京: 人民教育出版社, 1980. 225 ~ 229
- 3 李佩国、李蕴王、沈 萍. 海狸鼠某些生理生化指标的测定. 上海畜牧兽医通讯, 1994(4): 24